Læringsmål - BLOK C

Indholdsfortegnelse

F18: Dækepitheler **3**
Klassificere og diagnosticere dækepitheler *3*
Beskrive laterale og basale adhæsionsmekanismer i epitheler *3*
Beskrive apikale specialiseringer i epitheler *3*
Beskrive opbygningen og betydningen af basalmembranen *5*
Redegøre for sammenhæng mellem morfologi og funktion af forskellige typer epithel *5*

F19: Kirtler og sekretion **6**
Introduktion til kirtelepithel *6*
Beskrive organisering af sekretionsapparatet i forskellige typer af secernerende celler *7*
Identificere kirtelvæv i egnede præparater / billeder (EM/LM) på grundlag af morfologiske karakteristika *7*
Beskrive konstitutiv og reguleret sekretion, herunder inddeling i sekretionsmekanismer (merokrin, apokrin og holokrin) *10*

Nervevæv **11**
Diagnosticér og beskriv neuroner og gliaceller *11*
Redegør for strukturen af synapsen og dens funktion *13*
Beskriv myelinisering i CNS og PNS *15*
Beskriv perifere nerver *16*
Beskriv motoriske og sensoriske endeorganer, herunder muskelten *19*
Beskriv blod-hjernebarrieren og dens funktion *20*

F20: Muskelhistologi **21**
Beskrive og diagnosticere de tre typer af muskelvæv *21*
Redegøre for forskelle og ligheder mellem skelet-, hjerte- og glat muskulatur lysmikroskopisk *23*
Redegøre for opbygningen af en skeletmuskel *25*
Beskrive opbygningen og funktionen af en motorisk endeplade *26*

F23: Bindevæv **27**
Beskriv den generelle opbygning af bindevæv *27*
Beskrive og diagnosticere bindevævstyper (løst, tæt regelmæssigt og uregelmæssigt, fedtvæv) *28*
Redegøre for cellernes og intercellulærsubstansens opbygning og funktioner *32*
Beskrive bindevævets blodderiverede cellers struktur, funktion og dynamik – herunder migration fra blod til løst bindevæv *33*

F24: Brusk og knoglevæv **36**
Identificere og beskrive de forskellige typer brusk og knoglevæv *36*
Redegøre for cellernes og intercellulærsubstansens opbygning og funktion i knoglevæv *42*
Cellerne i knoglevæv *42*
Identificere og redegøre for desmal og endochondral forbening *44*
Forklare knogledannelsens, knoglevækstens, og knogleremodelleringens forskellige faser *46*
Beskriv vækst i brusk *47*

F41 & F42: Blod I & Blod II **48**
Beskrive blodets formede elementer, fordeling, morfologi og funktion *48*
Beskrive betydningen af variationer i antallet af givne celletyper i perifert blod *50*
Beskrive det hæmopoietiske og vaskulære rums struktur og funktion *51*
Beskrive udviklingen af leukocytter og erytrocytter med vægt på de morfologiske karakteristika *52*
Beskrive dannelsen af megakaryocytter / thrombocytter *53*

F49: Blodkar 54
Beskriv opbygning af hjertekredsløbet 54
Beskrive den trilaminære opbygning af karvæggen i større kar 55
Redegøre for funktion af endothel, muskelceller og elastiske membraner i kar 56
Redegøre for endothelcellers tight-junctions og deres betydning 56
Klassificere de enkelte dele af karsystemet: arterier, vener, arterioler, venoler, kapillærer og sinusoider 57
Identificere større kar (arterier og vener) samt kapillærer og sinusoider i histologiske væv 60

F18: Dækepitheler

Klassificere og diagnosticere dækepitheler
(Se nedenstående skema)

Beskrive laterale og basale adhæsionsmekanismer i epitheler
(Se blok B)

Beskrive apikale specialiseringer i epitheler
Mikrovilli

- Længde: 1 μm. Diameter: 0,1 μm
- Består af ca. 20 aktinfilamenter med villin + fimbrin ml. aktinfilamenterne.
- Findes bl.a. på → Enlaget cylinderepithel. (ses som børstesøm i LM)
- Funktion → øger absorptive overfladeareal.

Cilier

- Længde: 10 μm. Diameter: 0,2 μm.
- Består af mikrotubuli i 9+2 struktur (A-tubulin og B-tubulin)
- Motorproteinet dynein sidder som arme på mikrotubuli.
- Findes bl.a. på → Pseudolagdelt cylinderepithel + enlaget cylinderepithel.
- Funktion → transport af æg + mucus.

Stereocillier

- Længde: Op til 120 μm. Diameter: 0,1 μm
- Består af aktin.
- Findes i indre øre + ductus epididymis.
- Funktion → Øger overfladeareal.

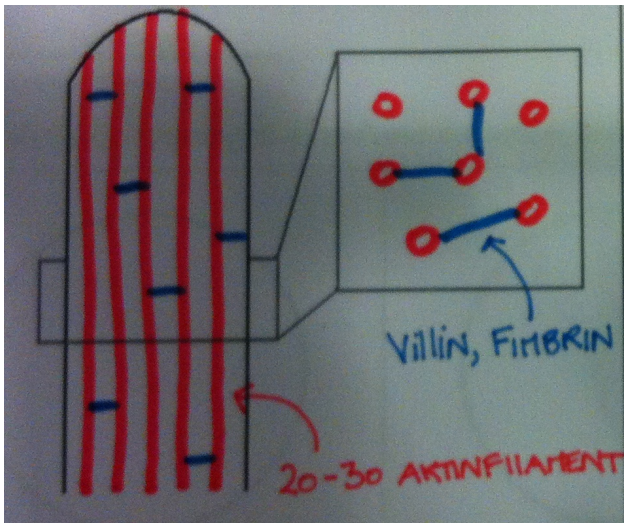

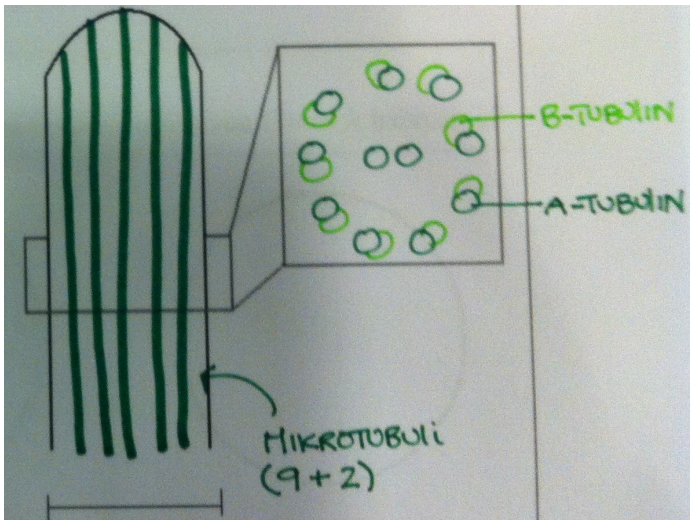

Dækepitheler	**Udseende**	**Funktion**	**Lokalisation**
Enkellaget pladeepithel	Tynde, pladeformede celler med flad, central kerne.	Barriere Filtrering	Endothel → Kar Mesothel → Pleura
Enkellaget kubisk epithel	Kvadratiske celler med stor, Rund, central placeret kerne.	Absorption Sekretion Barriere	Follikler i thyroidea Nyretubuli Ovarier
Enkellaget cylinder epithel	Søjleformede, aflange celler med mediobasal placeret kerne.	Absorption Sekretion Transport	Tarmen (mikrovilli) Æggeleder (cilier)
Pseudolagdelt cylinderepithel	Søjleformede celler, hvor alle hviler på basalmembranen, men ikke alle når op til overfladen. Kerne er placeret der hvor cellen er bredest.	Absorption Sekretion Transport	Luftveje (cilier) Ductus epididymis (stereocilier)
Flerlaget pladeepithel 	Øverste lag er pladeformede celler, mens de underliggende lag er mere kubiske. Kan være med: Forhorning → keratin erstatter cytoplasma.	Barriere Beskyttelse	Med forhorning → Epidermis Uden forhorning → mundhule, esophagus, svælg, vagina
Flerlaget kubisk epithel	Det yderste cellelag er kubisk		Større udførelsesgange
Flerlaget cylinderepithel 	Det yderste cellelag er cylindrisk		Større udførelsesgange
Overgangsepithel / urothel 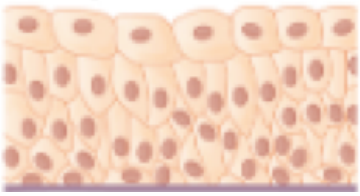	Kontraheret → Mange cellelag (kubisk + cylinder). Øverste cellelag er såkaldte parablyceller. Udstrakt → visuelt kun 2-3 cellelag (kubisk + pladeformede). Stadig parablyceller, dog mere flade.	Barriere Beskyttelse	Urinblære Nedre urinveje

Beskrive opbygningen og betydningen af basalmembranen

Opbygning

- Basallamina
  - Lamina lucida → Et artefakt.
  - Lamina densa → Kollagen IV + laminin.

- Retikulære lamina
  - Retikulære fibre og kollagen I + III.

Funktion

- Binder epithelceller til underliggende BV.
- Molekylært- og celle filter (fri adgang for lymfocytter).
- Helingsprocesser.
- Kollagen VII binder basallamina til retikulære lamina.

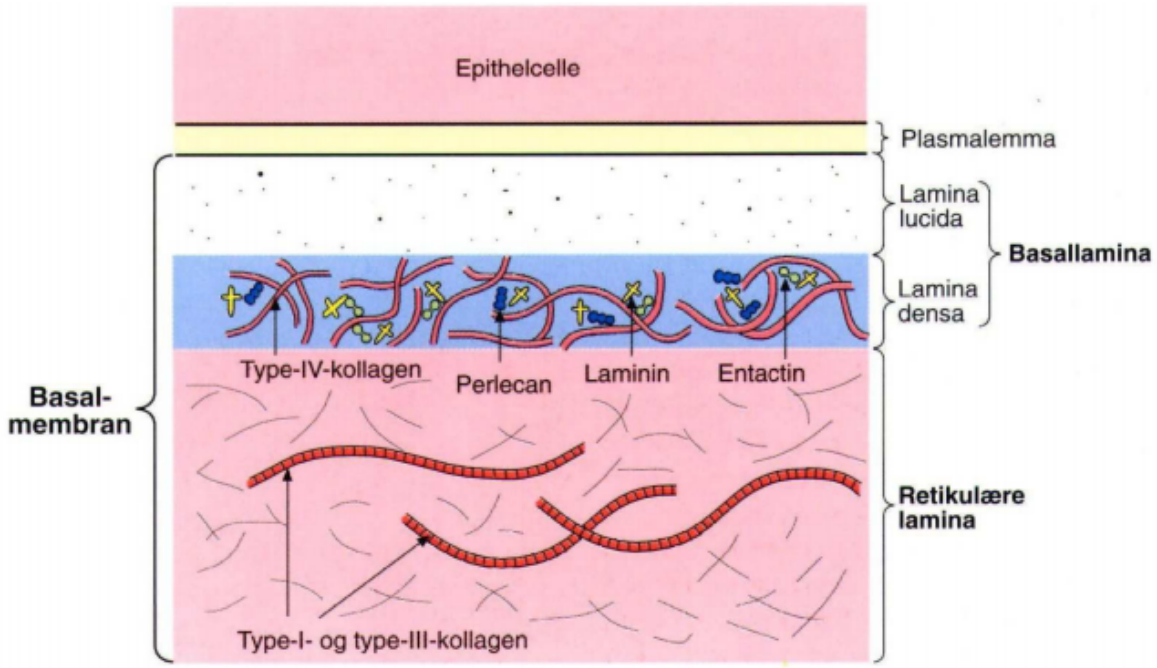

Redegøre for sammenhæng mellem morfologi og funktion af forskellige typer epithel

- Diffusion → Fordel at epithelet er tyndt.
- Transport af partikler → Fordel at epithelet har cilier.
- Sekretion → Fordel at epithelet har bægerceller.

F19: Kirtler og sekretion

Introduktion til kirtelepithel

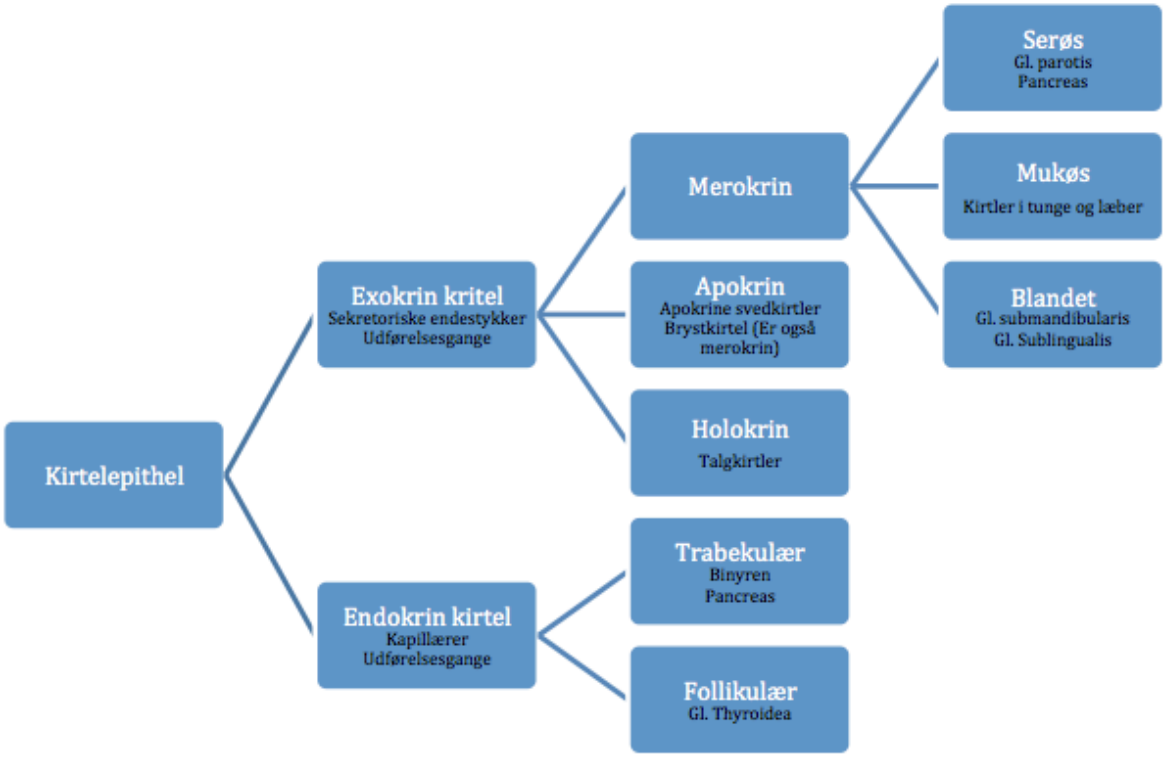

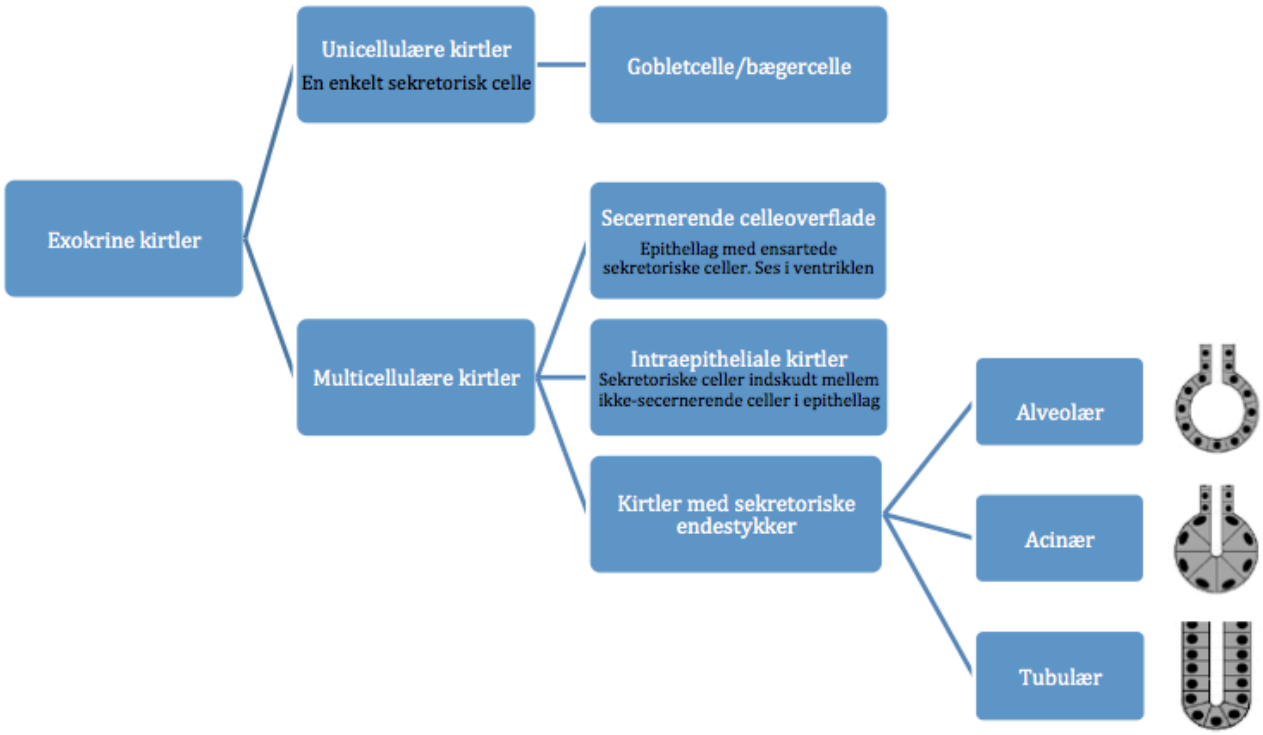

Beskrive organisering af sekretionsapparatet i forskellige typer af secernerende celler

Steroid (lipid) secernerende celler

- Stort glat ER (Da glat ER spiller en rolle i lipidsyntesen).
- Stort golgi.
- Mange aflange mitokondrier → kløver sidekæden af kolesterol.
- Meget kolesterol → Forstadiet til det færdige hormon.

Protein og polypeptid secernerende celler

- Stort golgi.
- Stort ER.
- Mange vesikler.
- Farves meget basofilt pga. rER har mange ribosomer som indeholder RNA.
- Kerne er stor og lys basofil pga. meget eukromatin (aktivt DNA).

Identificere kirtelvæv i egnede præparater / billeder (EM/LM) på grundlag af morfologiske karakteristika

Endokrine kirtler

- Follikulær kirtel
  - Består af follikler der ligner ringe af enlaget epithel (enlaget kubisk).
  - I midten ses et homogent eosinofilt område, som består af kolloid (T3 + T3).
  - Mellem folliklerne findes BV med kapillærer og C-celler.
  - Ses kun i Gl. Thyroidea.

- Trabekulær kirtel
  - Består af vævstrenge adskilt af kapillærer. Cellerne er arrangeret i søjler/bjælker.
  - Mange røde blodlegemer mellem kirtelcellerne.
  - Alle endokrine kirtler er trabekulære pånær Gl. Thyroidea (follikulær).

Follikulært

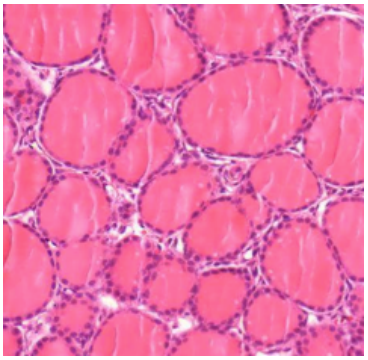

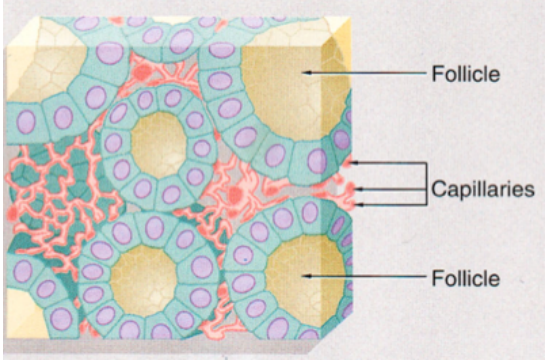

Trabekulært

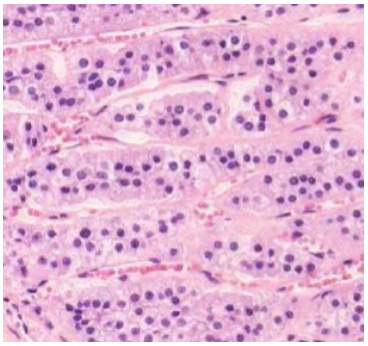

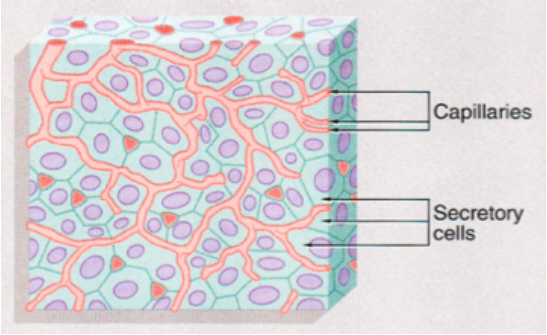

<u>Exokrine, merokrine kirtler</u>

- Endestykker
  - Mukøse
    - Stor.
    - HE-farvning: Lys.
    - Tydeligt lumen.
    - Tydelige cellegrænser.
    - Fladtrykt, basal kerne.
    - Der findes ingen væv med ren mukøs!

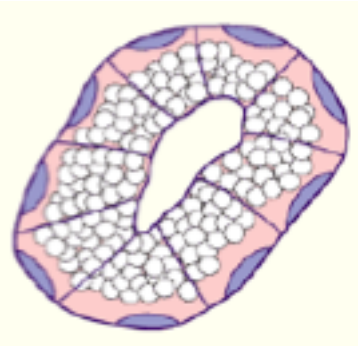

  - Serøse
    - Mindre.
    - HE-farvning: Mørkere.
    - Usynligt lumen.
    - Utydelige cellegrænser.
    - Rund, mediobasal kerne.
    - Væv med kun serøse endestykker → Ren serøs!
    - Fx Gl. parotis, den exokrine pancreas.

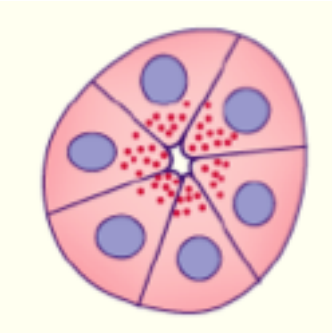

  - Blandet
    - Mucoserøs → Flest mukøse endestykker.
    - Seromucøs → Flest serøse endestykker.
    - Blandet kan bl.a. indeholde Von Ebnerske halvmåner.
    - Fx Gl. submandibularis, sublingualis.

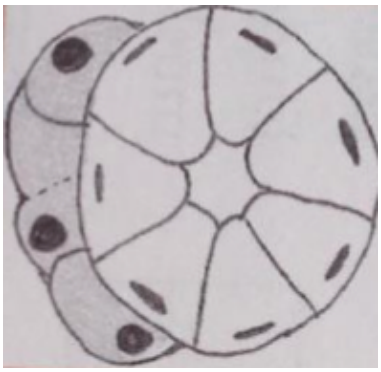

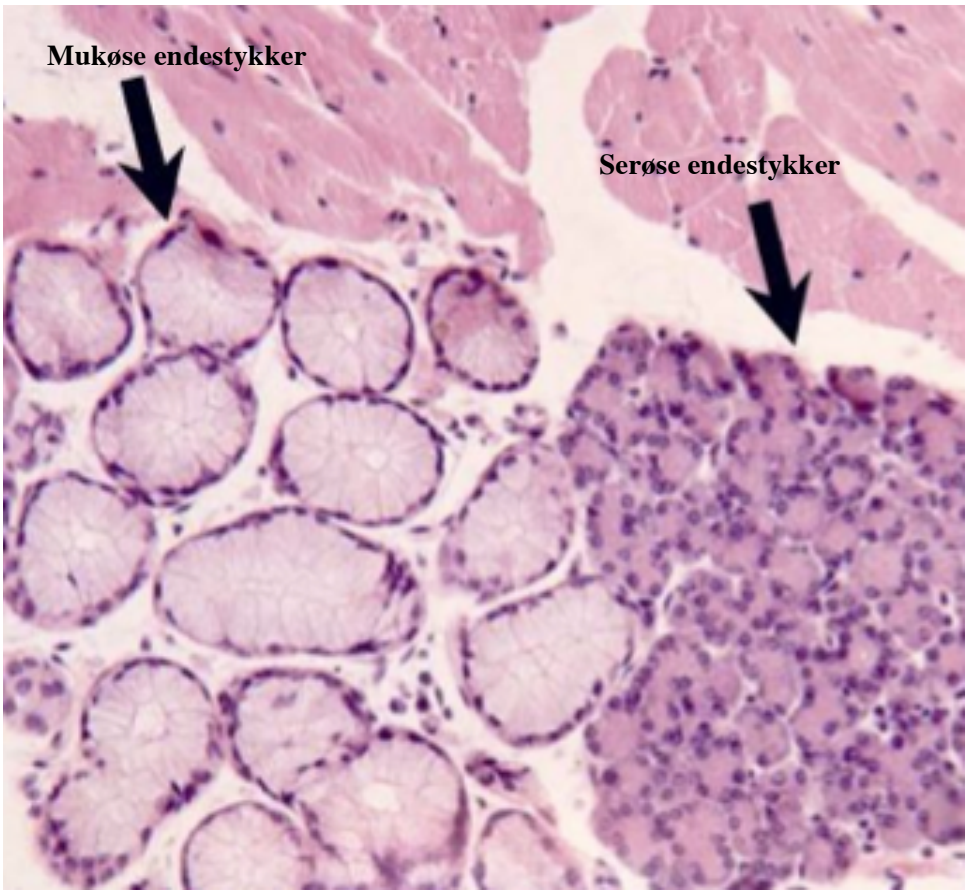

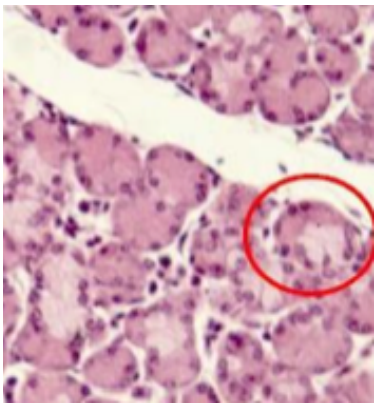

Exokrine, apokrine kirtler

- En del af cytoplasma og plasmalemma går tabt under sekretion i apokrine kirtler.
- Findes kun i brystkirtel og apokrine svedkirtler (Der er dog ingen kirtler, som kun er apokrine!)

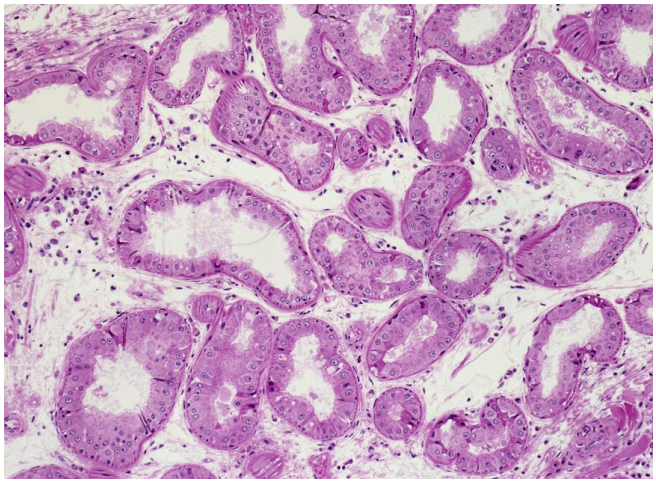

Apokrin svedkirtel

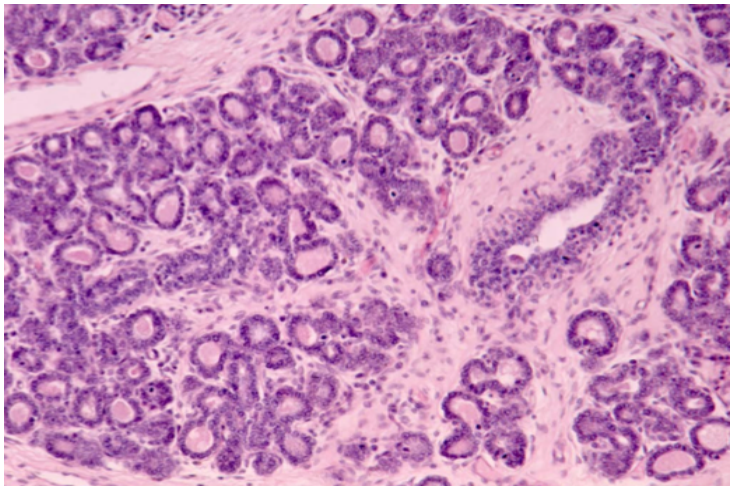

Brystkirtel (Apokrin + merokrin)

Exokrine, holokrine kirtler

- Hele cellen udskilles ved sekretion. Cellen med sekretionsprodukt går til grunde og udskilles.
- Ved udførelsesgang → Stor ansamling af lyse døde celler.
- Basalt → Kubiske basofile celler, som bliver mere lyse, jo længere de kommer mod lumen.
- Findes kun i talgkirtler.

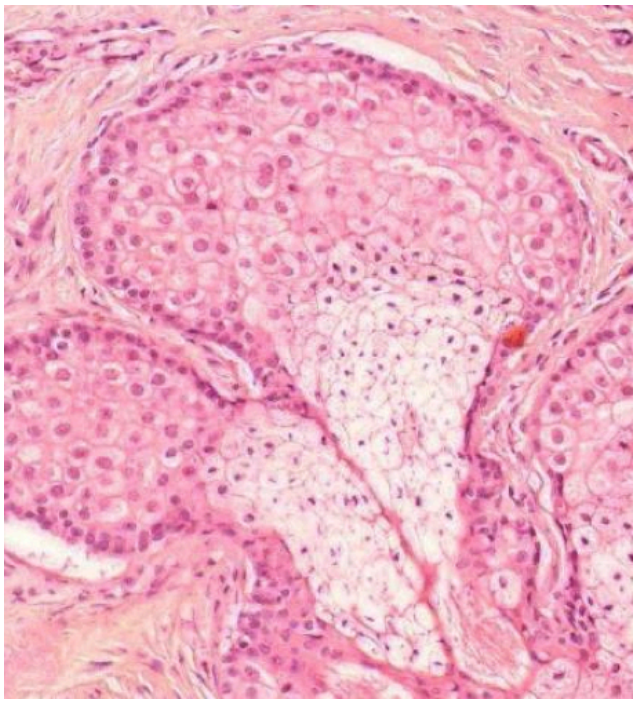

Beskrive konstitutiv og reguleret sekretion, herunder inddeling i sekretionsmekanismer (merokrin, apokrin og holokrin)

Konstitutiv sekretion

- Exocytose → Kontinuerlig proces som ikke kræver udefrakommende stimuli.
- Sker i alle celler.

Reguleret sekretion

- Exocytose → Sekretoriske granulae som kun udtømmes som respons på et specifikt ekstracellulært signal.
- Sker i secernerende celler.

Sekretionsmekanismer

- Merokrin
  - Sekretet afgives uden tab af cellesubstans via exocytose.
  - Findes i:
    - Spytkirtler
    - Brystkirtler (proteindelen)
    - Bugspytkirtlen
    - Svedkirtler (armhulen + skridtet)

- Apokrin
  - En del af den apikale membran afsnøres sammen med sekretionsproduktet.
  - Findes i:
    - Brystkirtler (lipiddelen)
    - Apokrine svedkirtler

- Holokrin
  - Fuldstændig afgivelse af hele celler, som henfalder (dør)
  - Findes i:
    - Talgkirtler

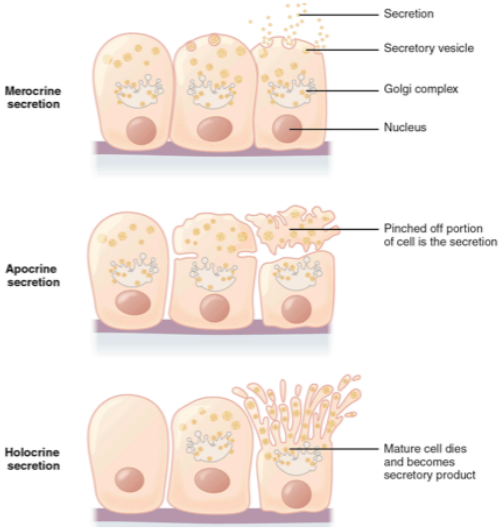

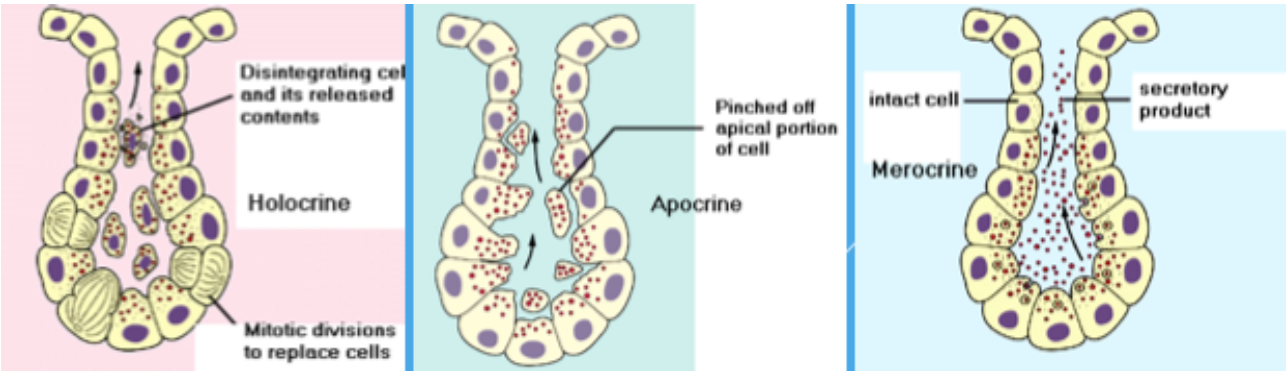

Nervevæv

Diagnosticér og beskriv neuroner og gliaceller

Neuroner

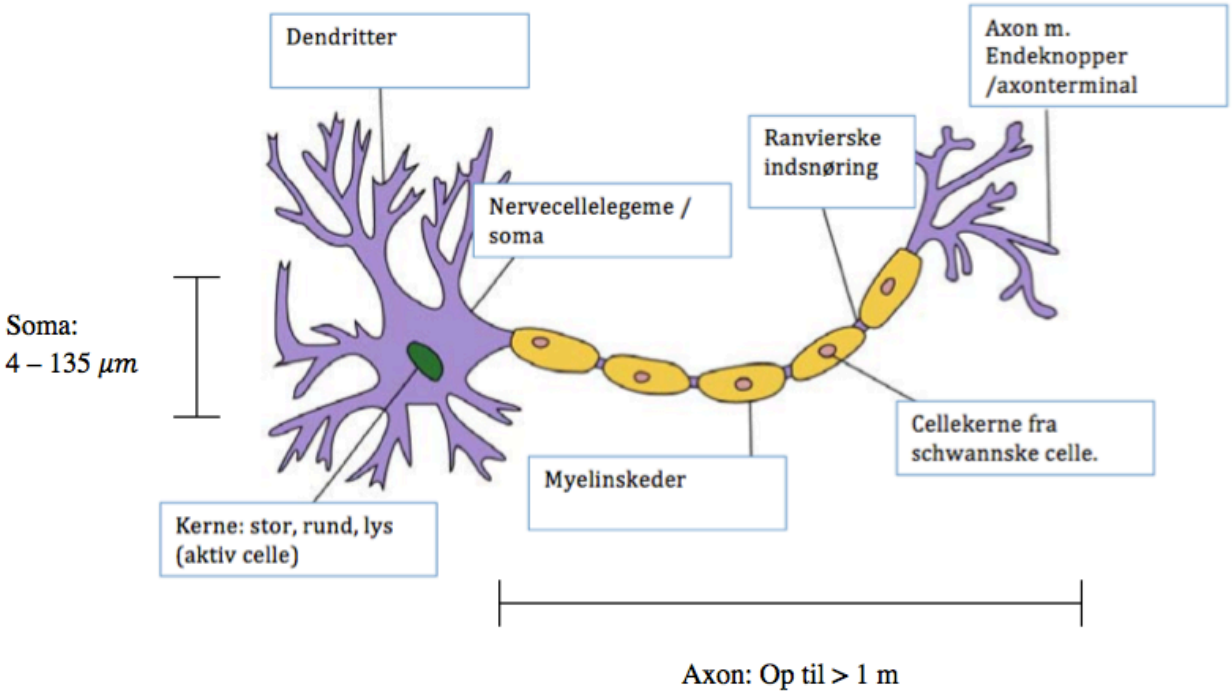

- Organeller
  - I axonet findes:
    - Glat ER
    - Mitokondrier
    - Intermediære filamenter + mikrotubuli til transport.
  - I soma findes de resterende organeller.

- Transport i axonet

	Anteograd (fra soma → endeterminal)	**Retrograd (fra endeterminal → soma)**
Hurtig transport	Motorprotein: Kinesin (ud til kina) Hastighed: 400 mm/døgn Hvad transporteres: Organeller, vesikler	Motorprotein: Dynein (hjem til dynerne) Hastighed: 250 mm/ døgn Hvad transporteres: Gamle organeller, overskudsmateriale
Langsom transport	Motorprotein: Kinesin Hastighed: 4 mm/døgn Hvad transporteres: Cytoskeletelementer, bestanddele nødvendige for vedligeholdelse af axon.	Ingen retrograd transport

- Neurontyper

Multipolær	**Bipolær**	**Pseudounipolær**	**Unipolære**
Hyppigst forekommende neuron → findes over det hele.	Findes i de specifikke sanseorganer	Findes i spinal- og hjernenerveganglier	Findes i hjernenervekerner

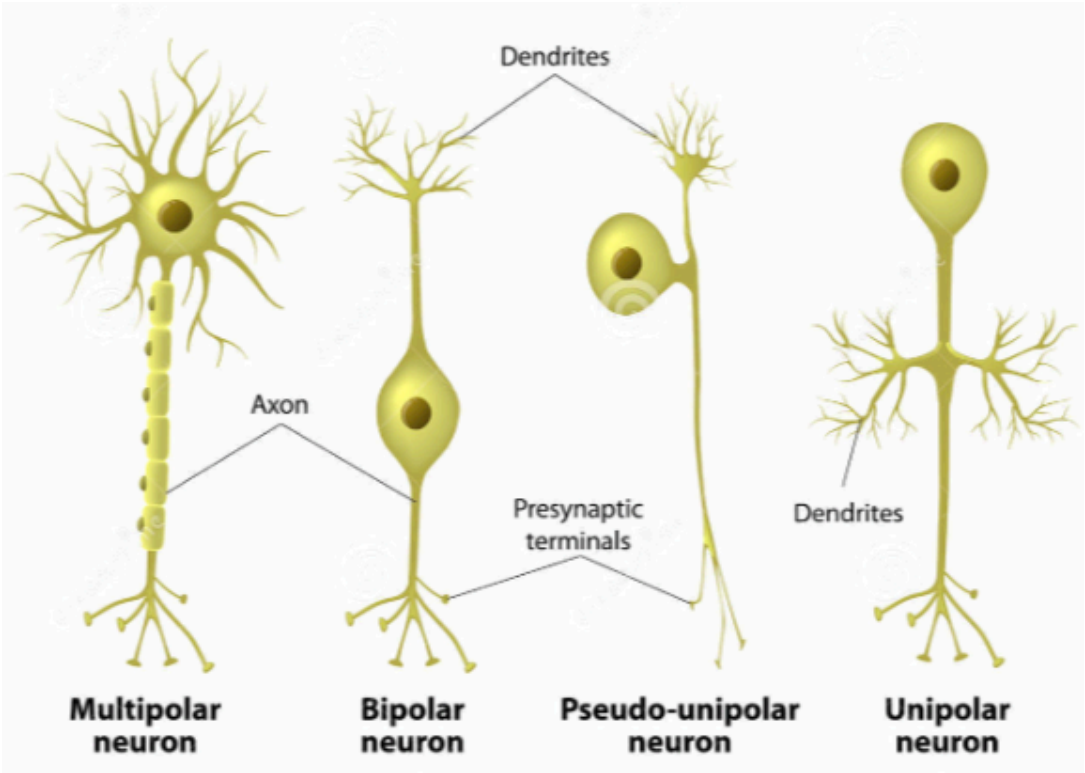

- Gliaceller i CNS

	Astrocytter	**Oligodendrocytter**	**Mikroglia**	**Ependymceller**
Udseende	Stjerneformet. Meget aktiv celle → stor, lys kerne. Grå substans → protoplasmatiske. Hvid → fibrillære	Ikke så aktiv celle → lille, mørk kerne	Har en mørk, lille stavformet kerne	Enlaget kubisk epithel.
Funktion	Danner arvæv	Danner myelinskeder i CNS	Phagocyterende funktion	Beklæder ventrikler + centralkanal og danner CSV sammen med plexus choroideus

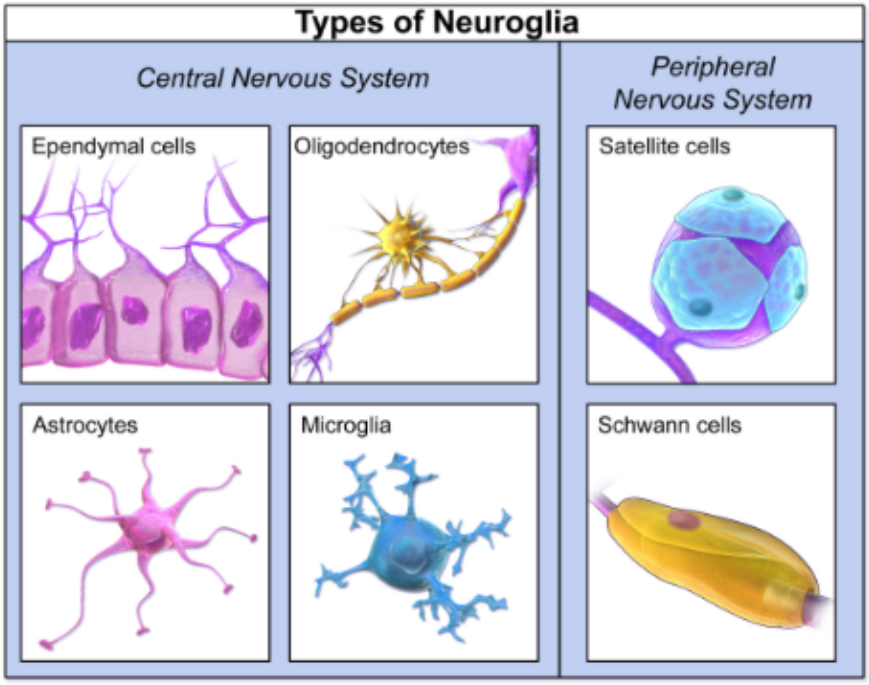

- Gliaceller i PNS

	Schwannsk celle	**Satellitcelle**
Udseende	Aflang flad kerne	Flade celler
Funktion	Danner myelinskeder i PNS Kan også omringe flere axoner, uden at danne myelin omkring dem.	Omgiver nervecellelegemer i PNS

Redegør for strukturen af synapsen og dens funktion

Morfologisk inddeling af synapser:

- Axo-dendritisk synapse → Interaktion mellem axon og dendrit.
- Axo-somatisk synapse → Interaktion mellem axon og soma (cellekrop).
- Axo-axonisk synapse → Interaktion mellem axon og axon.

Der findes to overordnede typer synapser:

- Kemisk synapse
    - Mest forekommende.
    - Kemisk transmission via neurotransmitterstoffer.

- Elektrisk synapse
    - Meget sjælden hos pattedyr.
    - Elektrisk transmission via Gap-junctions.

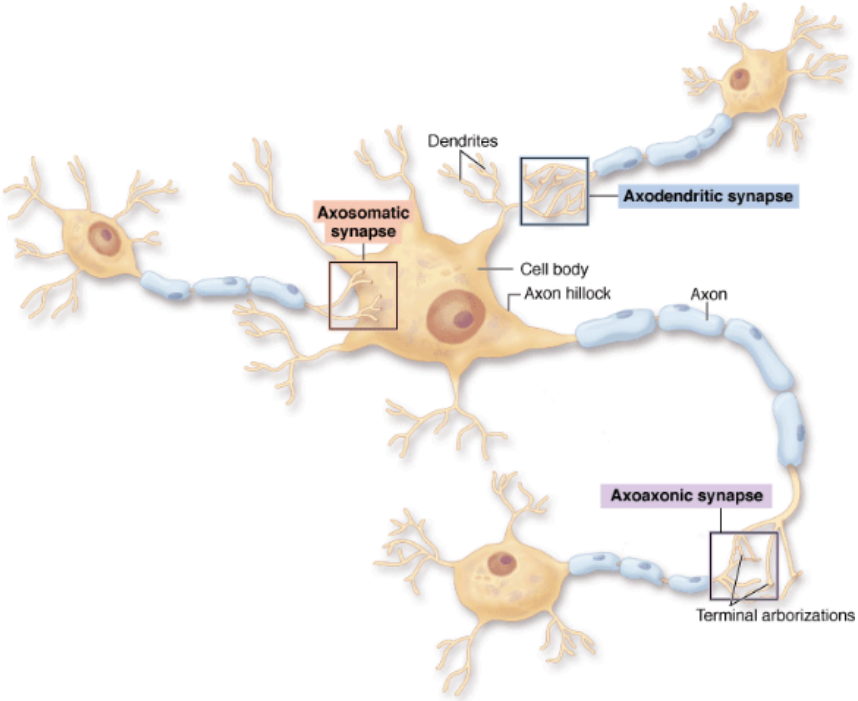

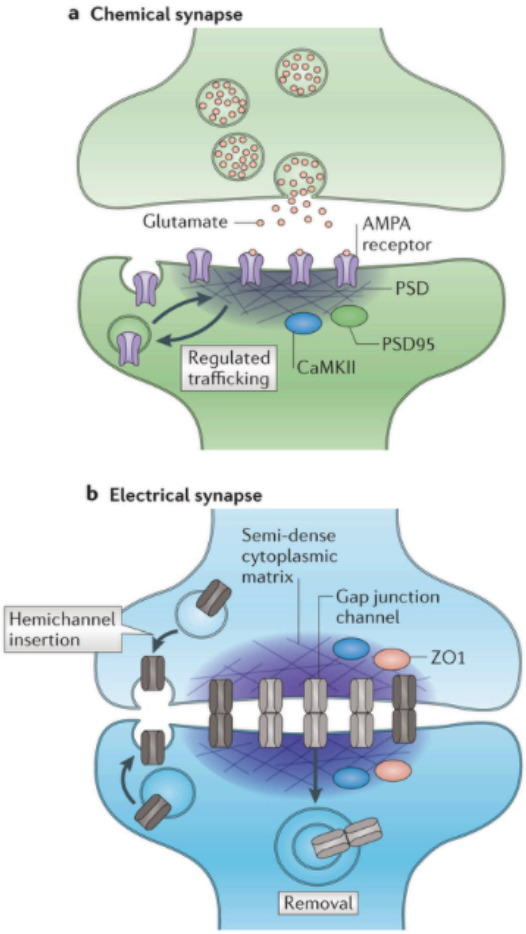

Kemisk synapse

En typisk kemisk synapse består af følgende:

- Præsynaptiske element
    - Enden af neuron hvor neurotransmitter frigives → indeholder synaptiske vesikler.

- Synaptisk kløft
    - Et rum som adskiller den præsynaptiske neuron fra den postsynaptiske målcelle.
    - 20 – 30 nm i tværmål.

- Postsynaptisk membran
    - Indeholder receptorer hvor neurotransmitter binder.

Beskriv myelinisering i CNS og PNS

	PNS	CNS
Celle	Schwannske celler	Oligodendrocytter
Antal axoner omskedet af celle	1 axon (En schwannsk celle udgør et myelin segment → Mange schwannske celler pr. axon)	Mange axoner (Har tynde cytoplasmatiske udløbere som omgiver axoner)

Myelinisering i PNS

- Alle perifere axoner er omringet af en skede, som udgøres af den schwannske celle.
- (Perifere nervecellelegemer er også omgivet af en skede → satellitceller)
- Perifere axoner kan være:
    - Myeliniseret
        - Axoner, der udover den schwannske skede også har et lag af myelin.
        - En schwannsk celle med myelin, udgør et myelin segment på et axon.
        - Området mellem to meylin segmenter kaldes ranviersk indsnøring.
    - Umyeliniseret
        - Axoner der kun har den schwannske skede.
        - En schwannsk celle kan omgive op til 30 axoner.

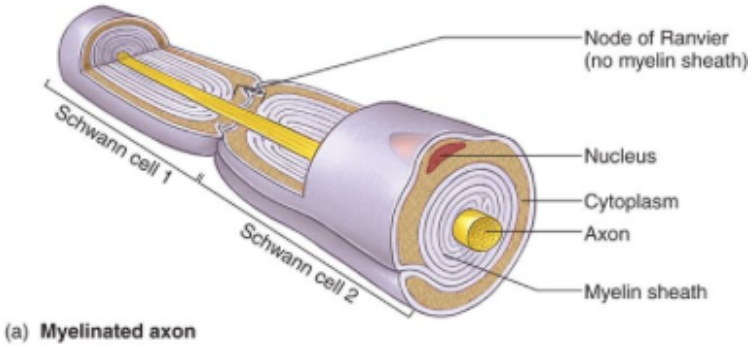

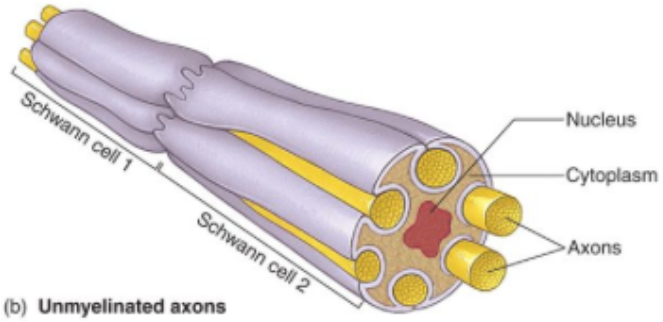

Myelinisering i CNS

- Oligodendrocytter står for myelinisering i CNS.
- Én oligodendrocyt forsyner mange axoner med myelin segmenter.
- Oligodendrocytten sender tynde cytoplasmatiske udløbere ud til axonerne, som danner myelinskeder om dem.

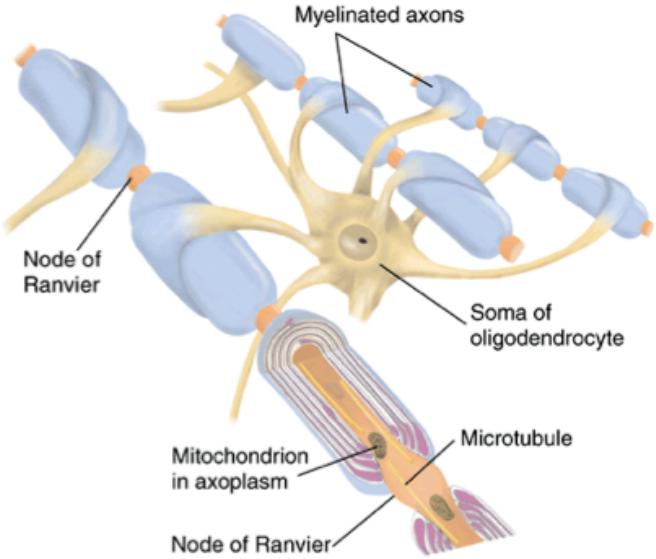

Beskriv perifere nerver

Opbygning af perifere nerver

- Spinalnerver, hjernenerver og bindevævsnerver er perifere nerver.
- Består af bundter af axoner i bindevævsskeder.
- Bindevævsskeden (fra inderst til yderst)
  - Endoneurium → Løst bindevæv mellem axonerne. (adskiller axoner)
  - Perineurium → Tæt uregelmæssig bindevæv, som omringer fascikler. (adskiller fascikler)
  - Epineurium → Tykt lag af tæt uregelmæssig bindevæv, som omringer hele nerven. (adskiller nerver)

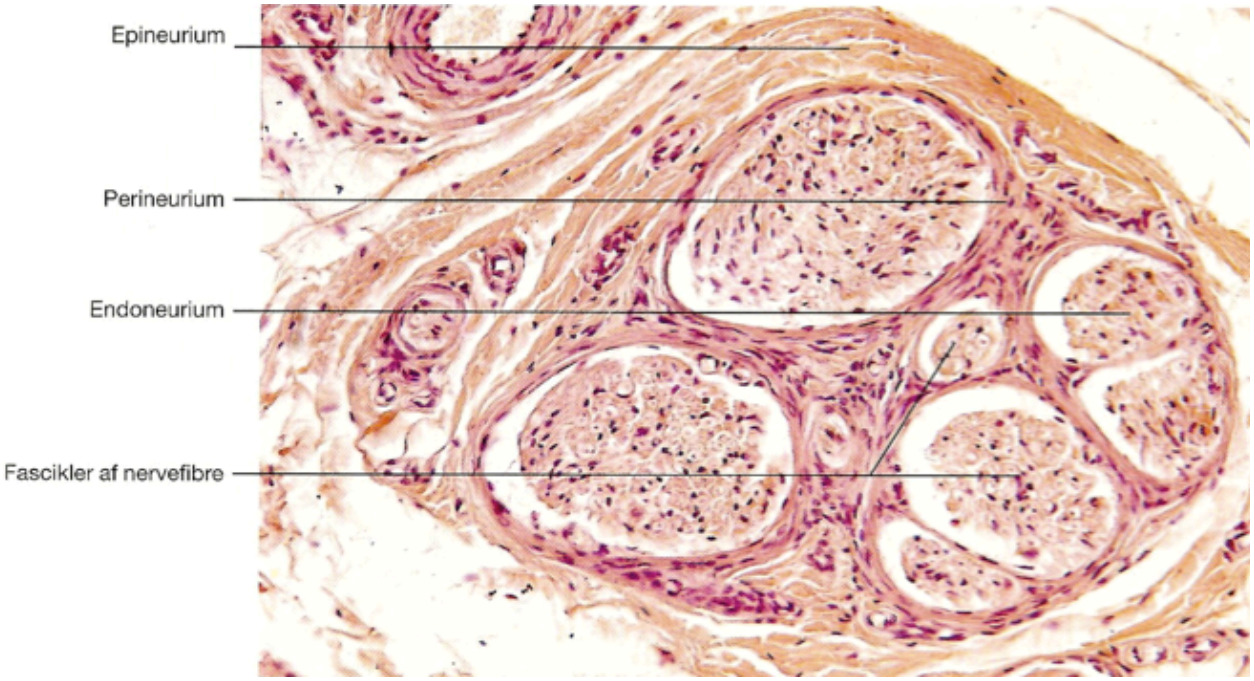

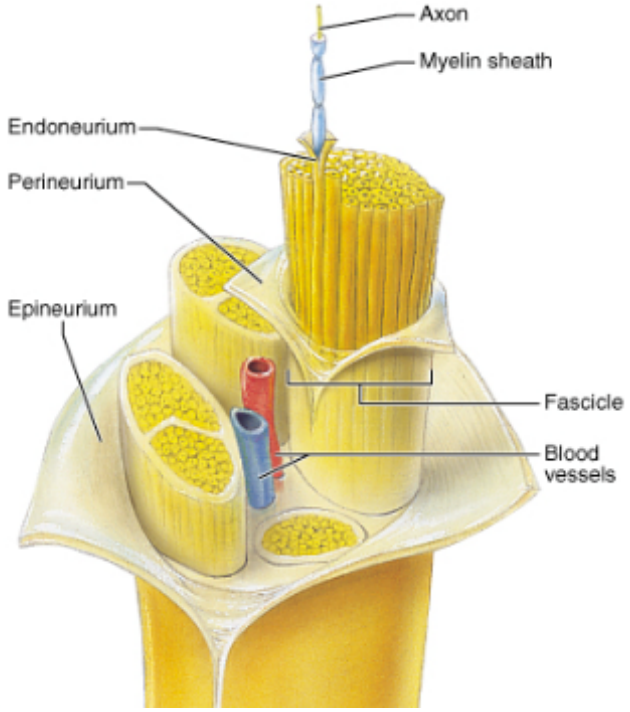

Ganglier

- En ansamling af nervecellelegemer udenfor CNS.

	Hjernenerveganglier og spinalganglier	**Autonome ganglier**
Cellelegemers størrelse Og antal	15 – 100 μm Indeholder altså både store og små neuroner Tusindvis af nervecellelegemer	15 – 60 μm Indeholder altså neuroner der er nogenlunde ensartet størrelse Få nervecellelegemer
Kerne	Stor, rund og centralt placeret	Stor, rund, lys og perifer placeret kerne
Synapser	Nej	Ja
Bindevævskapsel	Ja	Ja, undtagen de intramurale ganglier
Nervecellelegeme	Nervecellelegeme fra sensoriske neuroner	Nervecellelegemer fra multipolære neuroner
Illustration	SPINALGANGLION	AUTONOMT GANGLION 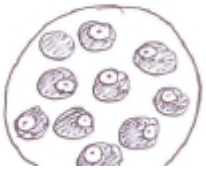

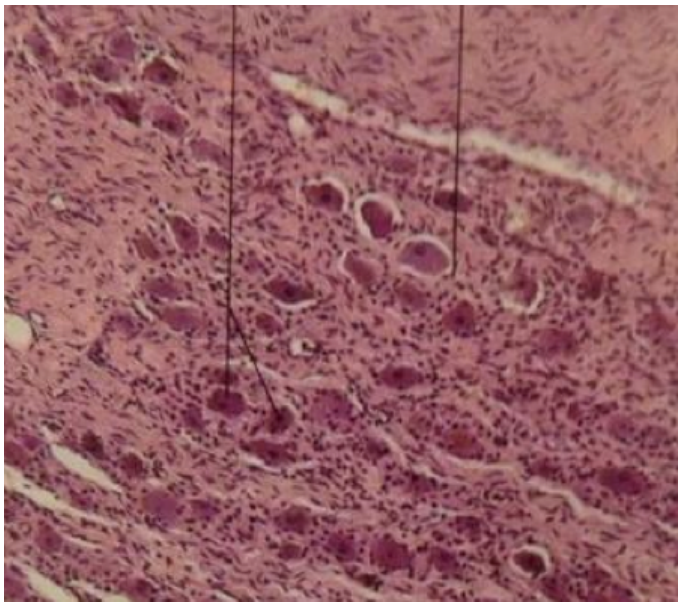

Autonom ganglie
Nervecellelegemer i nogenlunde ens størrelse. Perifer placeret kerne. Nervecellelegemer omgivet af satellitceller.

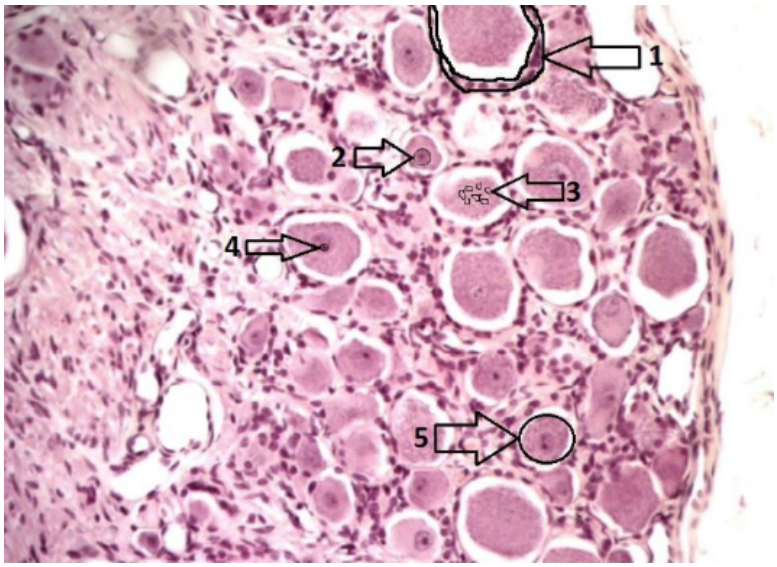

Spinalganglie
Forskellig størrelse nervecellegemer. Central placeret kerne. Nervecellelegemer omgivet af satellitceller. Tydelig nucleolus.

1 = Satellitceller
2 = Kerne
3 = Nissl substans
4 = Nucleolus
5 = Nervecellelegeme

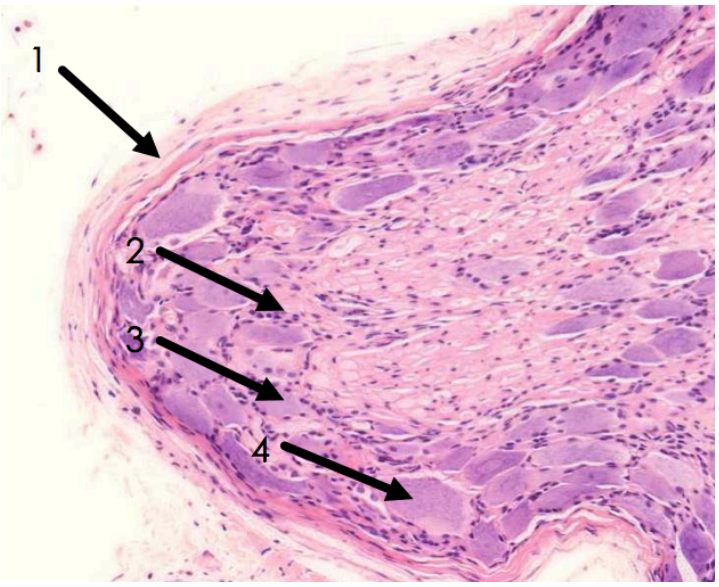

Spinalganglie
Forskellig størrelse nervecellegemer. Central placeret kerne. Nervecellelegemer omgivet af satellitceller. Tydelig nucleolus.

1 = Bindevæskapsel
2 = Satellitceller
3 = Lille nervecellelegeme
4 = Stort nervecellelegeme

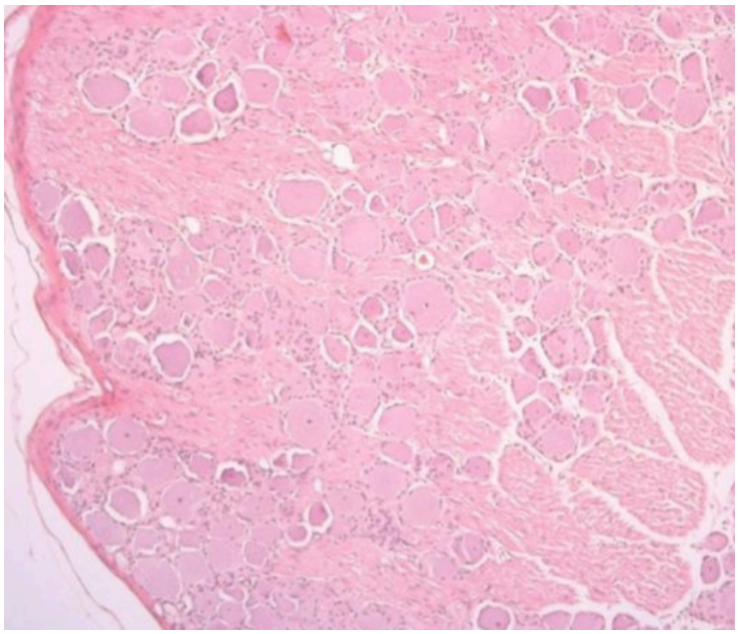

Spinalganglie
Forskellig størrelse nervecellegemer. Central placeret kerne. Nervecellelegemer omgivet af satellitceller. Tydelig nucleolus.

Beskriv motoriske og sensoriske endeorganer, herunder muskelten

Motoriske nerveender (perifere efferente nerveender)

- Viscerale
    - Umyeliniserede axoner, som ender i nær relation til hjertemuskulatur, glatmuskulatur og kirtelepithel.
    - Ingen synapser.

- Somatiske
    - Myeliniserede axoner til motoriske endeplader i skeletmuskulatur.
    - Danner synapse.

Sensoriske nerveender (perifere afferente nerveender)

- Viscerale → Sensoriske impulser fra indre organer, kirtler og blodkar.

- Somatiske → Sensoriske impulser fra huden, muskler, sener, og led.
    - Frie nervender:
        - Ender frit i væv (den mest hyppige).
        - Smertereception.
        - Termoreception (temperatur).
        - Mekanoreception (mekanisk).

- Indkapslede nerveender
    - Mekanoreceptorer
        - Meissner.korpuskler → Dermis i ubehåret hud. Let tryk.
        - Ruffini-legemer → Dermis i behåret hud. Stræk af hud.
        - Pacini-korpuskler → Dyb dermis. Vibrationer.

    - Propioreceptor
        - Muskeltene

Muskeltene

- Sensorisk organ → som udfører propioception.
- Ligger dybt i skeletmuskulatur omringet af BV kapsel.
- Består af intrafusale fibre. Skeletmuskelfibrene er derfor de ekstrafusale fibre.
- Sensoriske neuroner danner spiral omring muskelten, og sender signal om stræk til hjernen via medulla spinalis.
- Motorisk gamma-motorneuron innerverer muskeltene.

Beskriv blod-hjernebarrieren og dens funktion

Brain.Blood.Barrier (BBB)

- Består af:
    - Endothel med tight-junctions
    - Basalmembran
    - Fodprocessorer fra astrocytter

- Nogle steder i hjernen er der ikke BBB → cirkumventrikulære organer
    - Fx hypothalamus

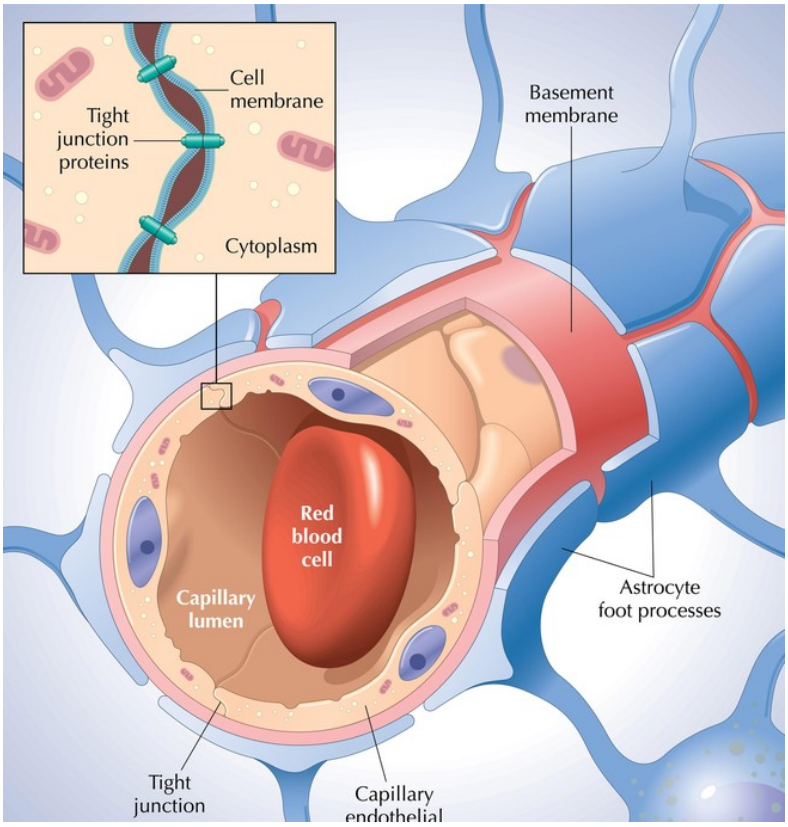

F20: Muskelhistologi

Beskrive og diagnosticere de tre typer af muskelvæv

	Skeletmuskelvæv	**Hjertemuskelvæv**	**Glatmuskelvæv**
Størrelse	Længde: Op til 50 cm Diameter: Op til 100 μm	Længde: Op til 100 μm Diameter: Op til 20 μm	Længde: Op til 500 μm Diameter: Op til 20 μm
Form	Længdeskåret: Cylinderformet. Tværskåret: Polygonal	Aflang, cylinderformet med forgreninger	Aflang, tenformet
Kerne	Flere, aflange, perifert placerede kerner	Én, rund, central placeret kerne	Èn, aflang, centralplaceret kerne (Proptrækkerform)
Celle-celle kontakter	Ingen	Indskudsskiver: Gap-junctions, desmosomer, ~~fokale adhæsioner~~	Fokale adhæsioner, dens bodies, Gap - junctions
T-tubuli	T-tubulus: Invagination af plasmamembran. Triade: T-tubulus + 2 kanaler fra SR. Findes på overgangen mellem A- og I-bånd	Diade: T-tubulus + kanal fra SR. Findes over z-skiven	Ingen
Forekomst	Bevægeapparatet	Hjertet	Indre organer, blodkar
LM	Længdesnit: Tværstribning. Celler er eosinofile med perifere kerner. Tværsnit: Flere perifere kerner ved hver fiber. Indeholder myofibriller	Farves eosinofil. Har tværstribning. Der ses indskudsskiver. Fibrene forgrener sig. Mellem fibrene ligger kar.	Farves eosinofil, grundet indhold af kontraktilt apparat. Ingen tværstribning. Forekommer ofte i 2 lag → et ydre longitudinalt og et indre cirkulært.
EM	Sarcomer med myosin og aktin (se opbygning herunder) Triade	Sarcomer med myosin og aktin (se opbygning herunder) Mange mitokondrier. Diade. Indskudsskiver med trappeform. Cellekontakter.	I stedet for sarcomer, findes et netværk af filamenter og fortætninger (se opbygning herunder)
		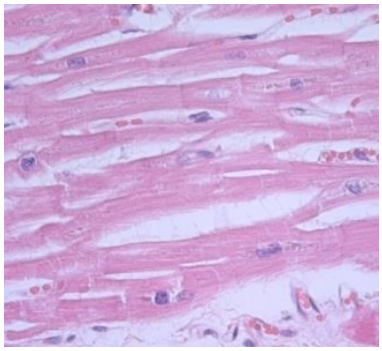	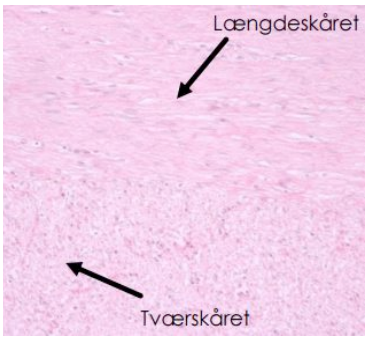

Ultrastruktur i tværstribet skelet- og hjertemuskulatur

- Sarcomer = fra z-linje til z-linje.
- Fra z-linjerne udgår de tynde aktin filamenter, som består af:
    - Aktinmolekyler.
    - Tropomyosin → blokkerer bindingsites på aktin.
    - Troponin, som består af tre molekyler:
        - Troponin I → Inhiberer binding mellem aktin og myosin.
        - Troponin C → Her binder Ca2+.
        - Troponin T → Binding mellem troponin + tropomyosin.
- Mellem aktinfilamenterne findes de tykke myosin filamenter → Myosin II:
    - Består af 2 tunge kæder og 2 lette kæder.
- I bånd → område kun med aktin filamenter.
- A bånd → Hele myosins længde (indeholder altså både myosin + aktin)

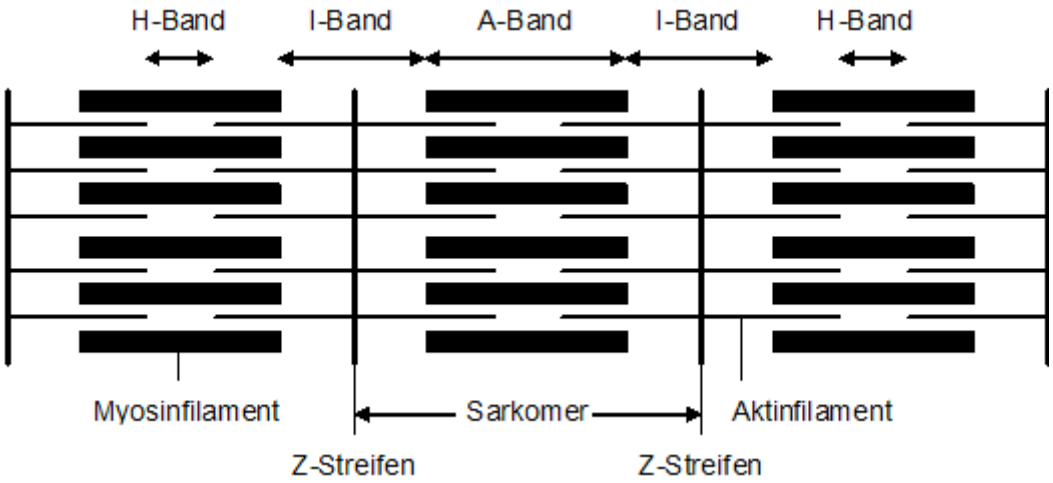

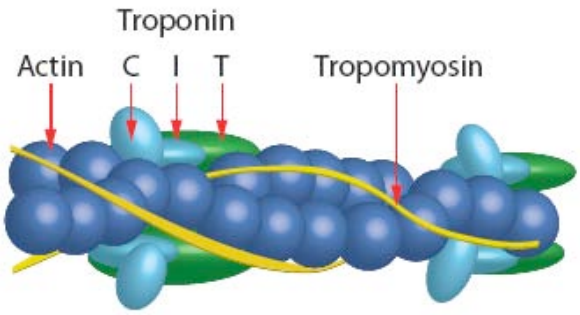

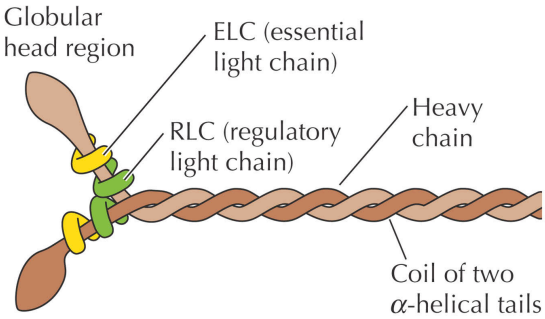

Ultrastruktur i glat mukulatur

- Myosin og aktinfilamenter, løber mellem cytoplasmatiske fortætninger (svarende til Z-linjer) og tilhæftningsplaques (fokale adhæsioner) i membranen.
- intermediære filamenter løber mellem de cytoplasmatiske tilhæftninger og mellem de cytoplasmatiske tilhæftninger og tilhæftningsplaques i membranen.
- Gap-junctions mellem cellerne ses også.

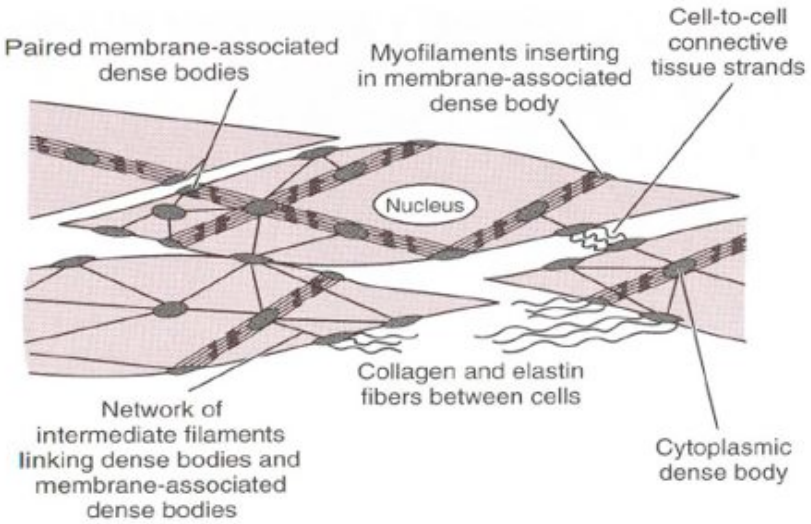

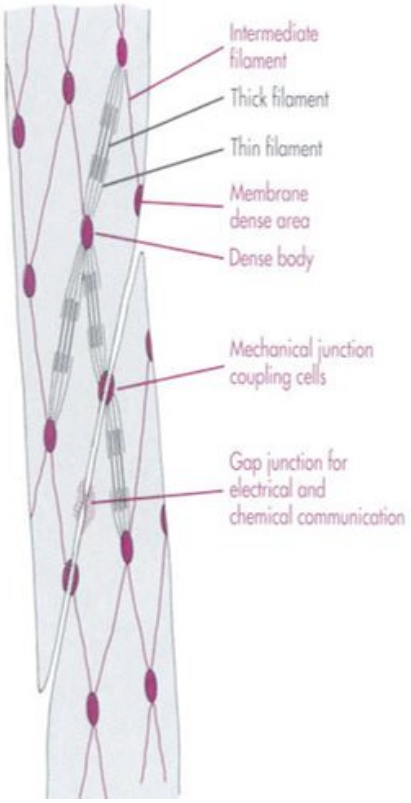

Redegøre for forskelle og ligheder mellem skelet-, hjerte- og glat muskulatur lysmikroskopisk

Skeletmuskulatur - LM

- Tværskåret → Kraftig eosinofile polygonale fibre med mange flade, perifere kerner. Små hvide mellemrum mellem fibrene.
- Længdeskåret → kraftig eosinofile, lange, parallelle, uforgrenede fibre med tværstribning. Mange perifere, flade kerner.

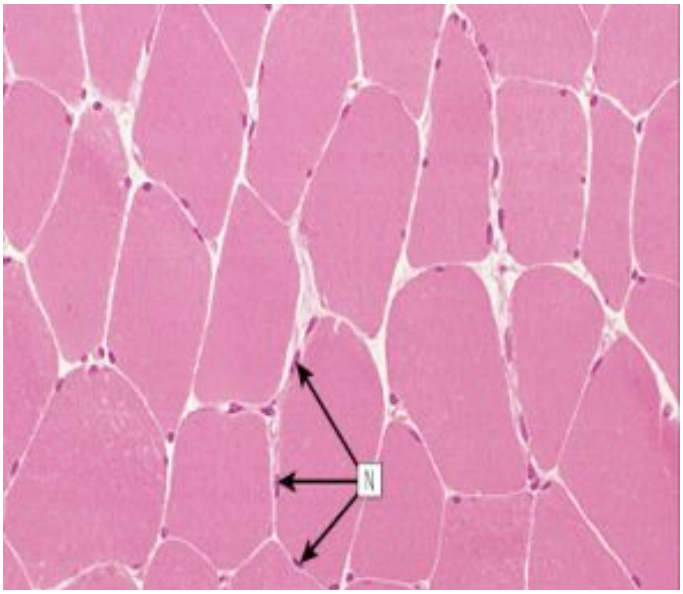



Hjertemuskulatur - LM

- Tværskåret → Kraftig eosinofile afrundede fibre, med en central kerne.
- Længdeskåret → Kraftig eosinofile forgrenede fibre, som danner uregelmæssig netværk med indskudsskiver.

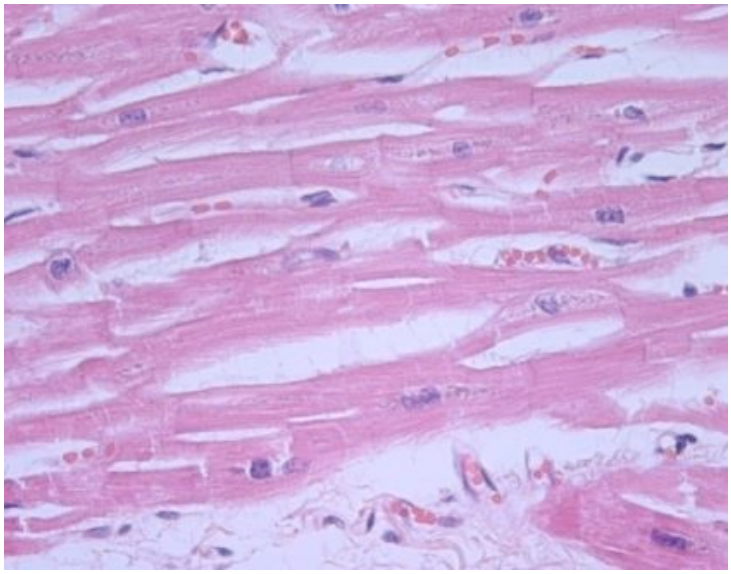

Glat muskulatur - LM

- Tværskåret → Mange kraftig eosinofile, tætpakkede, små, runde fibre af varierende tykkelse. Der ses kun kerner i nogle af fibrene.
- Længdeskåret → kraftig eosinofile, let bølgende fibre. Fibrene er tynde og tætpakket. (svært at se cellegrænser) Fibrene har én aflang, (proptrækker) kerne.

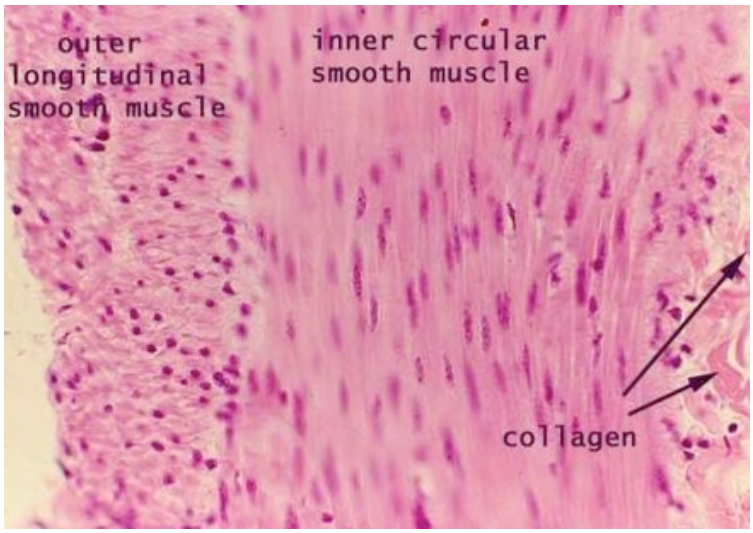

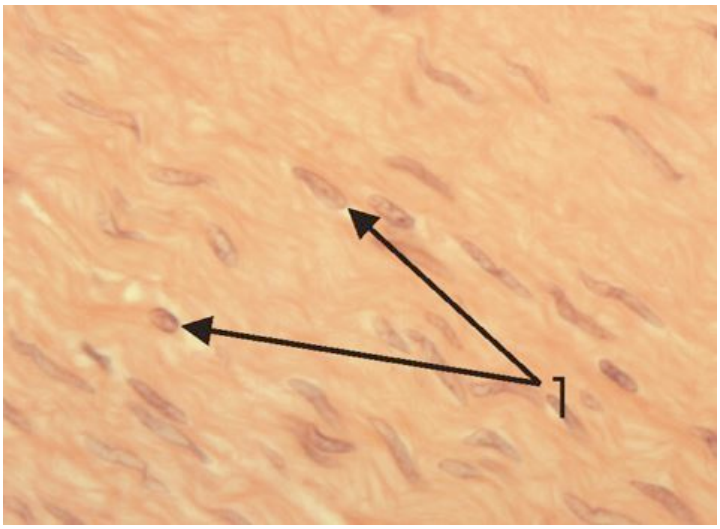

Redegøre for opbygningen af en skeletmuskel

Muskel - opbygning

- En hel muskel består af mange lange muskelfascikler. (Epimysium omslutter hele musklen)
- En muskelfascikel består af mange muskelfibre/celler. (Perimysium omslutter muskelfascikler)
- En muskelfiber består af mange myofibriller. (Endomysium omslutter muskelfibre)
- En myofibril består af mange filamenter (aktin + myosin)
- (Se opbygning af sarcomer ovenover)

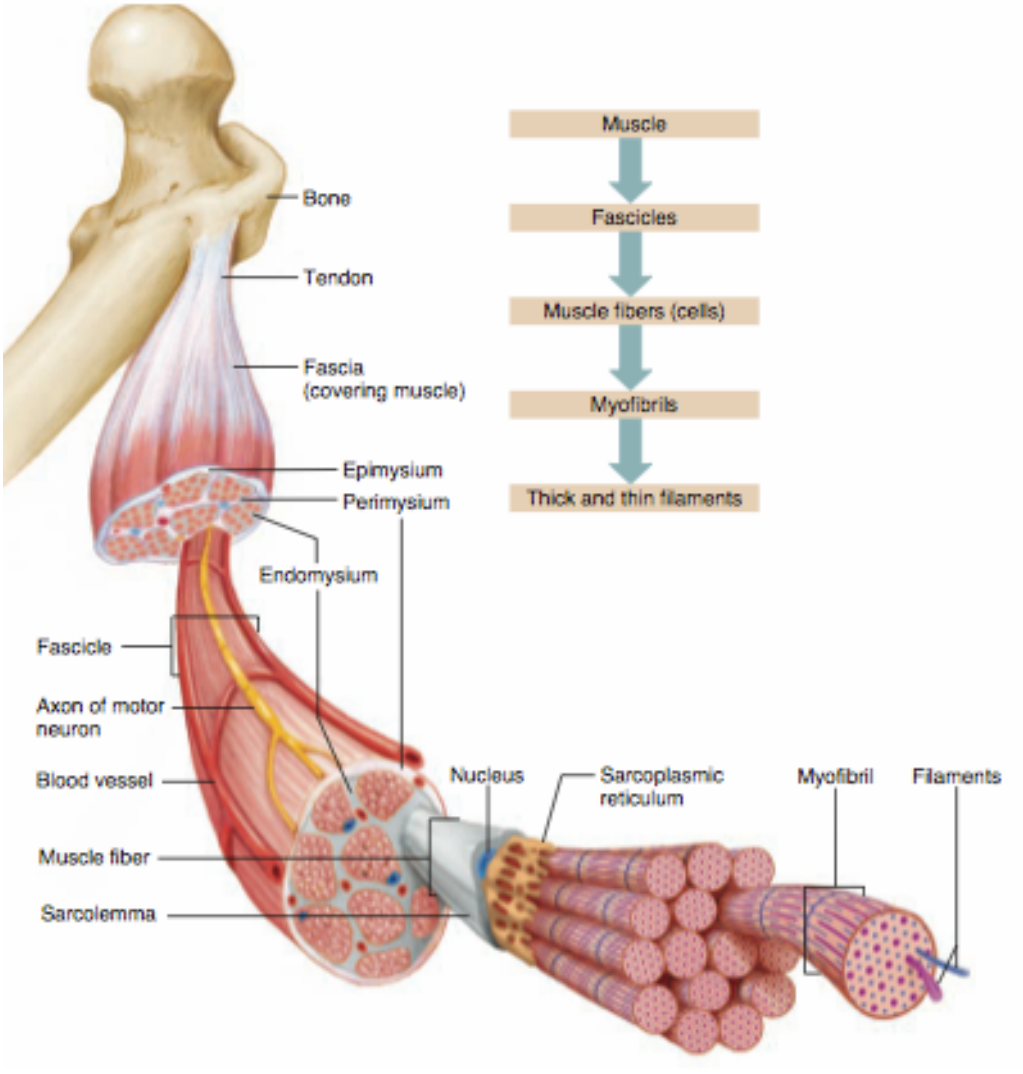

Beskrive opbygningen og funktionen af en motorisk endeplade

Motorisk endeplade

- Kontaktområde mellem motorneuron og skeletmuskelfiber.
- Består af:
    - Axonterminal → Frigiver acetylcholin.
    - Synaptisk kløft → 30 – 50 nm i tværmål. Indeholder acetylcholinesterase, som nedbryder acetylcholin til acetat + cholin. Cholin genbruges.
    - Plasmalemma → Indeholder nikotinerge acetylcholinreceptorer.

Motorisk enhed

- Et enkelt motorneuron med alle de muskelfibre den innerverer.
- En muskel har kun én motorisk endeplade (oftest placeret midt på), men et motorneuron danner mange motoriske endeplader.

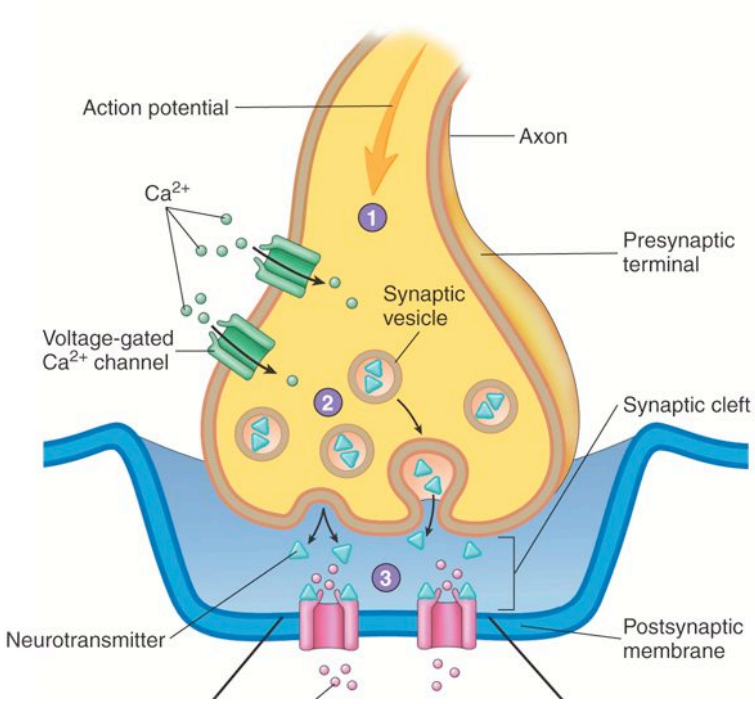

F23: Bindevæv

Beskriv den generelle opbygning af bindevæv

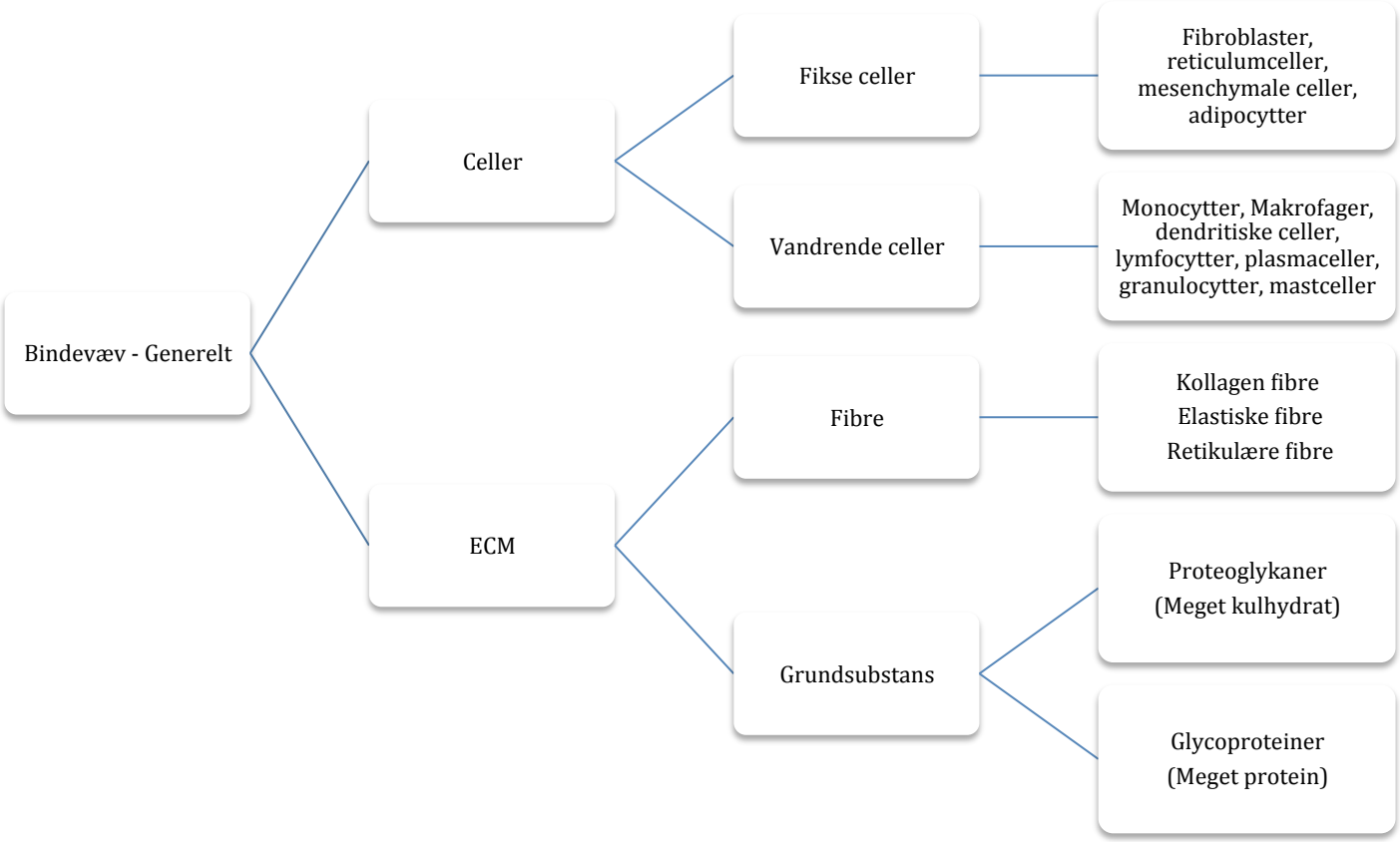

<u>Proteoglykan aggregater</u>

- Proteoglykaner, som er bundet til hyaloronsyre.
- Proteoglykan → GAG's som er bundet til proteiner.
- GAG's er negativ ladet og tiltrækker kationer og vand (pga. osmose)

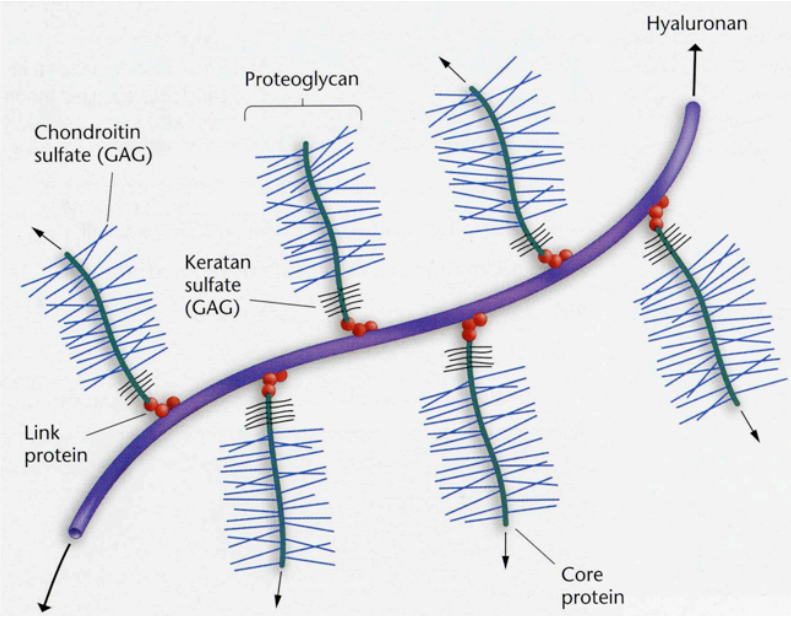

Glycoproteiner

- Multiadhæsive glycoproteiner fungerer som bindeled ml. celler og ECM.
    - Fibronectin → Består af to underenheder der kan binde til hhv. integrin på cellemembranen og kollagen i basallamina.
    - Laminin
    - Entactin

Beskrive og diagnosticere bindevævstyper (løst, tæt regelmæssigt og uregelmæssigt, fedtvæv)

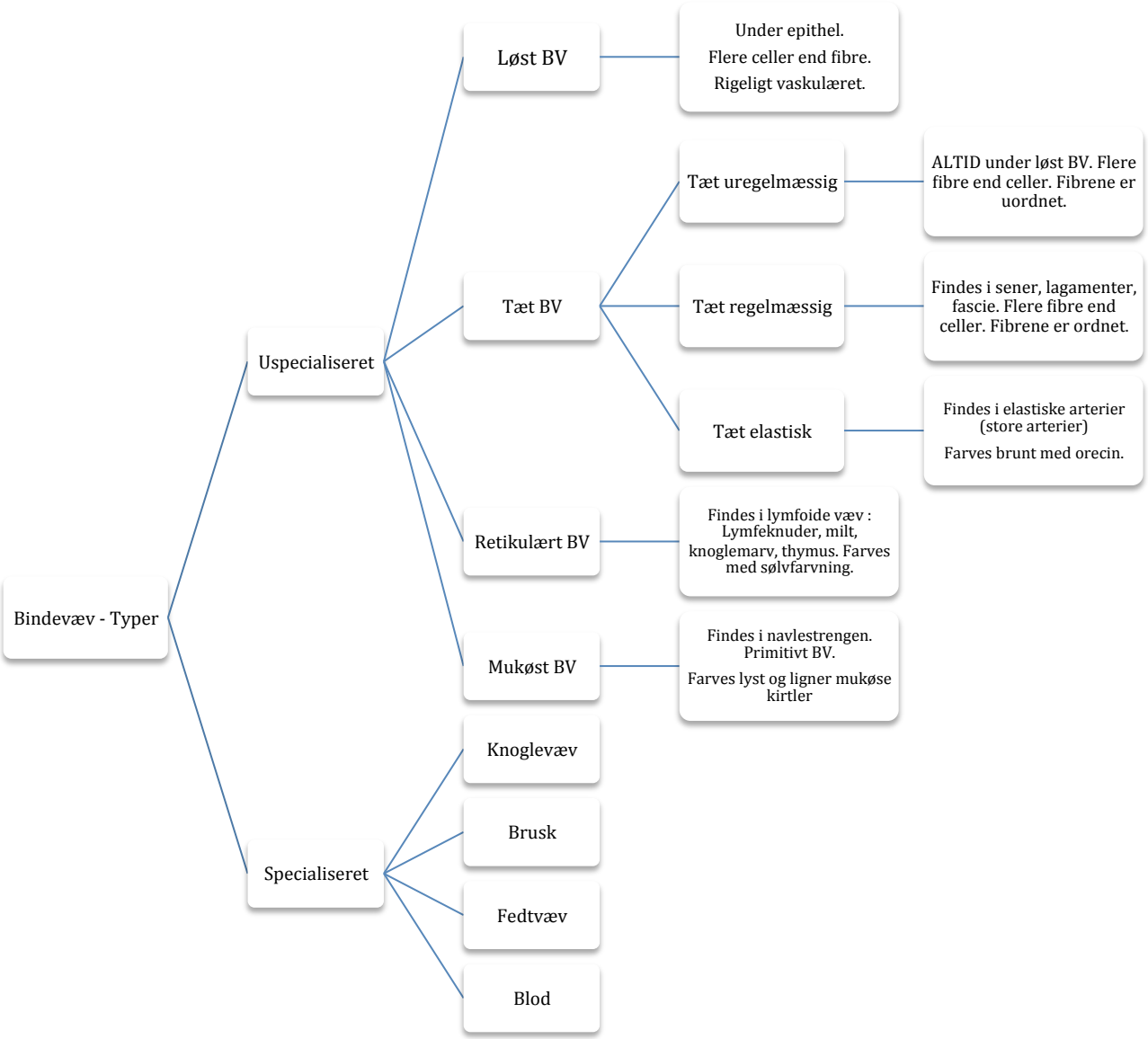

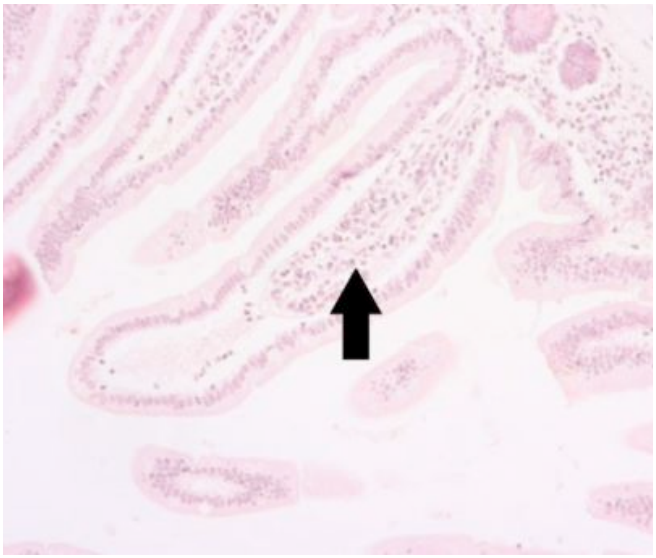

Løst bindevæv
- Meget cellerigt → flere celler end fibre.
- Indeholder kar.
- Fibre løber i alle retninger.
- Alle typer bindevævsceller og fibre findes i løst BV.
- Forekommer under epitheler.

Tæt uregelmæssig bindevæv
- Flere fibre end celler.
- Fibrene r orienteret i mange retninger.
- Forekommer under løst BV, som kapsler om organer og udgør epi-, peri og endomysium/neurium.

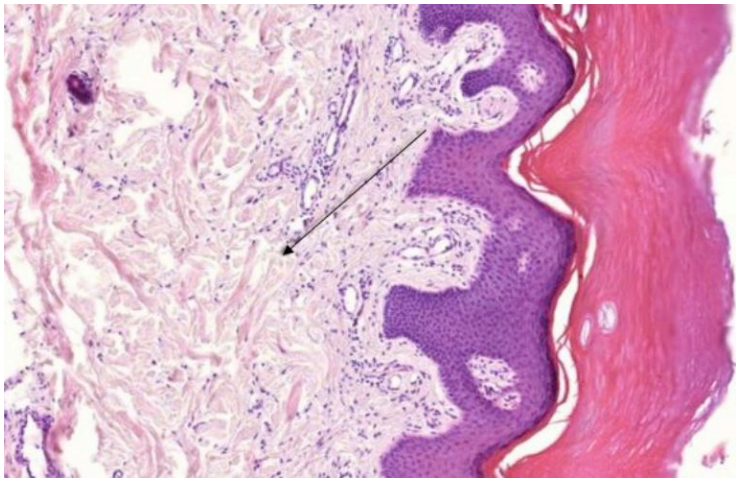

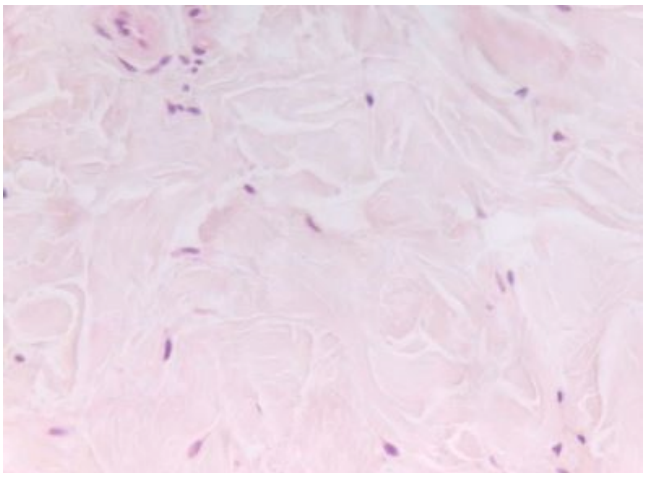

Tæt regelmæssig bindevæv
- Bundter af kollagene fibre, som ligger parallelt.
- Fibrene er adskilt af celler (fibroblaster).
- Forekommer under tæt uregelmæssig bindevæv og i sener, ligamenter og fascier.
- OBS! Kan forveksles med glat muskelvæv (mere herom)

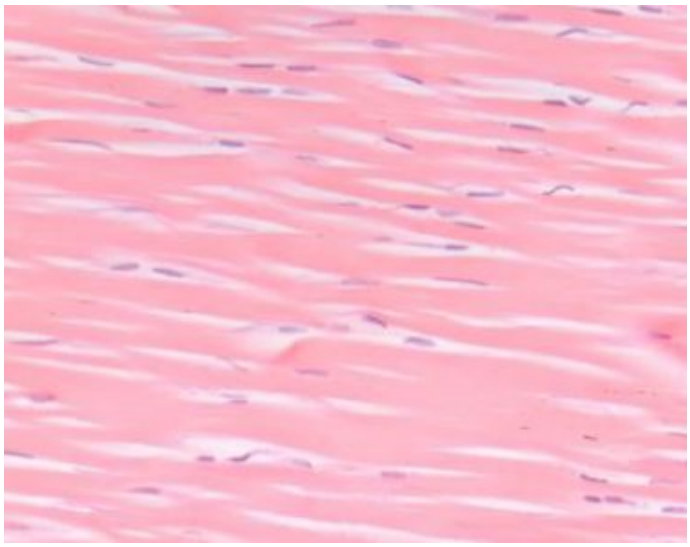

Tæt elastisk bindevæv

- Består af tætpakkede bundter af elastiske fibre som løber parallelt.
- Der ses også fibroblaster.
- Kan farves med orecinfarvning (rød-brunt).
- Forekommer i elastiske arterier (store arterier tæt på hjertet)

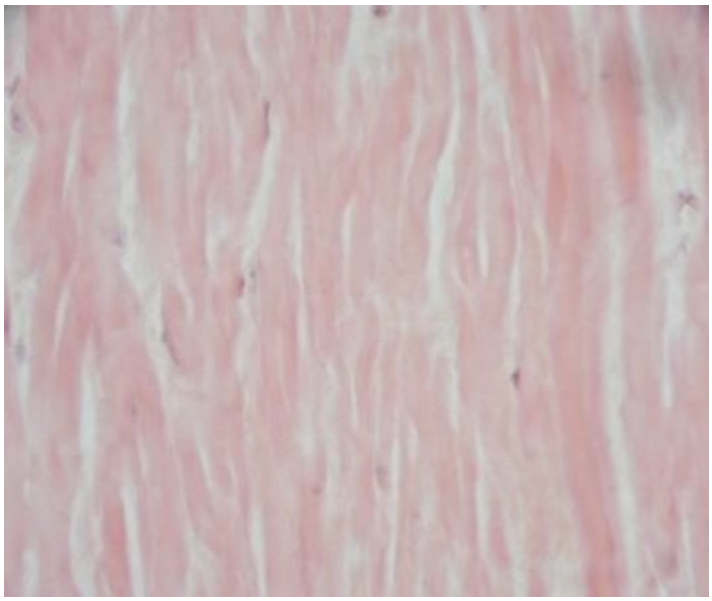

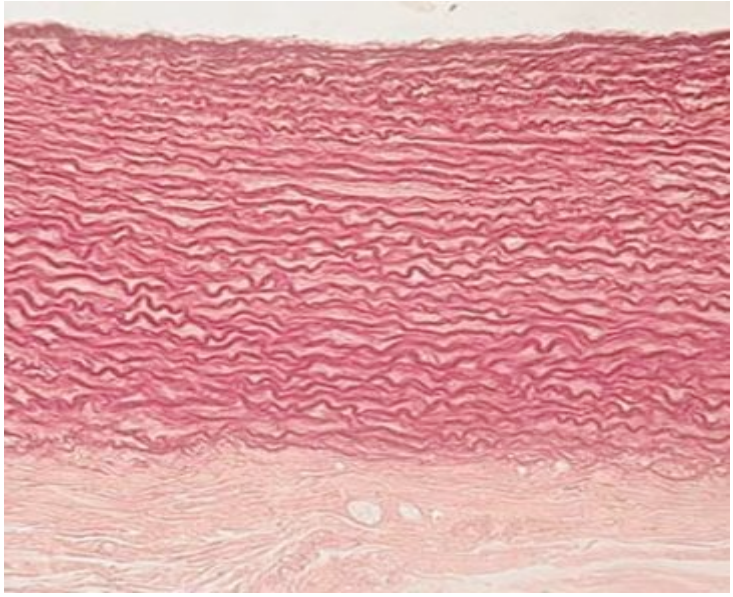

Retikulært bindevæv

- Består af retikulære fibre.
- Retikulære fibre er korte og forgrenede og farves mørke ved sølvfarvning.
- Findes i lymfoide væv → milt, lymfeknuder, thymus, knoglemarv.

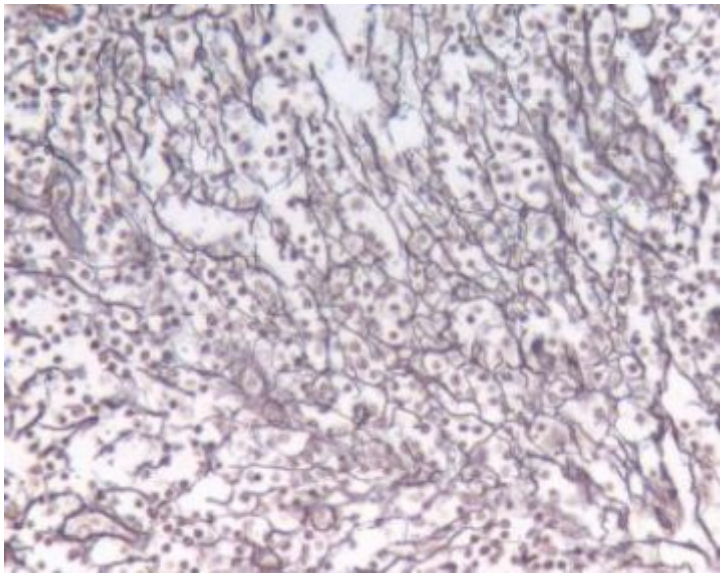

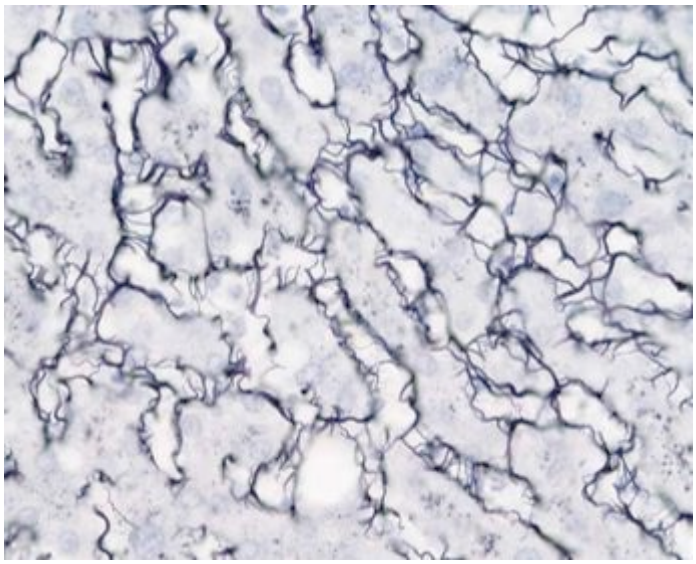

Mukøst bindevæv

- Store celler.
- Meget intercellulærsubstans (substans mellem celler)
- Findes i navlestrengen
- Kan genkendes med to arterier og en vene (grisefjæs, pandaen)

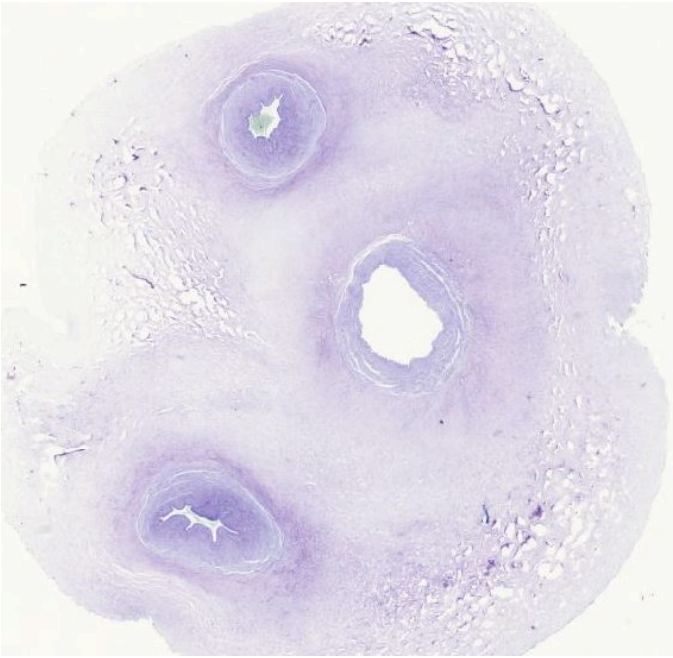

Fedtvæv

- Unikolært adipøst væv
  - Gult / hvidt
  - Én stor lipiddråbe.
  - Udgør stort set alt fedt i voksen.

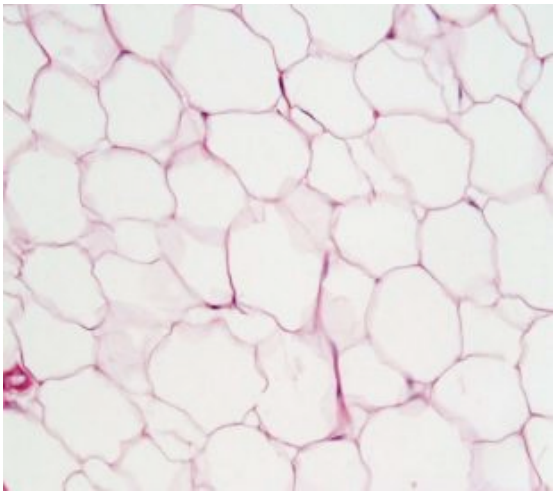

- Multikolært adipøst væv
  - Brunt
  - Mange små lipiddråber
  - Minder lidt om kirtelvæv
  - Veludviklet hos fostre

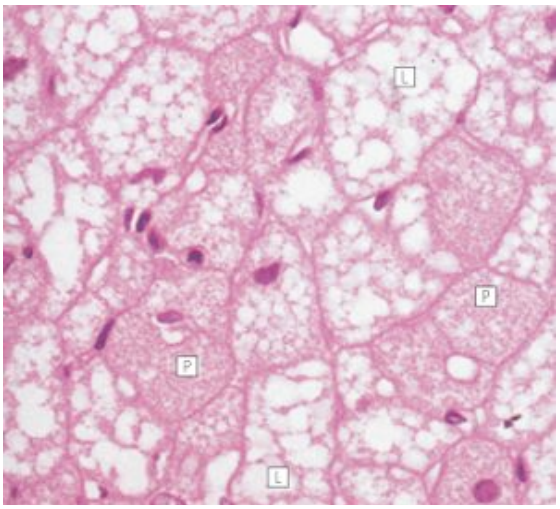

Redegøre for cellernes og intercellulærsubstansens opbygning og funktioner
Fikse eller i BV

	Fibroblaster	**Retikulumceller**	**Mesenchymale celler**	**Fedtceller**
Udseende	Stor tenformet celle med spinkle udløbere Oval kerne. Inaktiv → Mørk kerne og svag eosinofil cytoplasma. Aktiv → Lys kerne og basofilt cytoplasma.	Stjerneformede celler med stor, oval, lys kerne. Let basofilt cytoplasma.	Mindre end fibroblaster, og svære at skelne fra i LM	Ofte vasket væk ved histologiske snit → Hvid
Funktion	Hyppigste celle i BV Syntetiserer og secernerer komponenter i ECM	Syntetiserer retikulære fibre	Stamceller	Oplagring af triglycerider
Forekomst	Løst + tæt BV	Lymfoide væv og organer	Forekommer perivaskulært som pericytter	

Fibre i ECM

	Kollagene fibre	**Retikulære fibre**	**Elastiske fibre**
Størrelse	1 – 20 μm	1 μm	5 – 15 μm
Udseende	Tre polypeptidkæder som snor sig og danner en helix → et kollagen molekyle. Flere molekyler → fibril. Flere fibriller → fiber.	Spinkle fibre der danner netværk. Opbygget af kollagen III fibriller.	Består af > 90 % elastin. Danner 3D netværk.
Forekomst	Kollagen I → Stort set alle steder. Kollagen II → Brusk. Kollagen III → Retikulært BV. Kollagen IV → Basalmembranen	Omgiver fedtcellerr og muskelceller. Basal membranens retikulære lamina.	Dermis Lungevæv
Dannes af	Fibroblaster	Retikulumceller Muskelceller	Fibroblaster og glatte msukelceller

Beskrive bindevævets blodderiverede cellers struktur, funktion og dynamik – herunder migration fra blod til løst bindevæv

Blodderiverende celler i BV

Granulocytter

	Neutrofile	**Basofile**	**Eosinofile**
Størrelse	15 μm	15 μm	15 μm
Udseende	3 – 5 kernelapper Lys cytoplasma (deraf navnet)	2 – 3 kernelapper Mørk cytoplasma (deraf navnet)	3 kernelapper Rød cytoplasma (deraf navnet)
Funktion	Phagocytose	Indeholder histamin + heparin Ses ofte ifm. allergiske reaktioner	Bekæmper parasitter
Antal	Ca. 60 % af leukocytter	Ca. 0,5 % af leukocytter	Ca. 4 % af leukocytter
Levetid	Timer → få dage	Dage	Dage

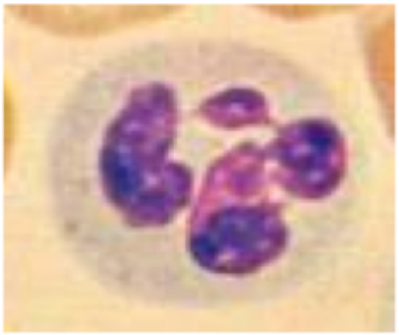
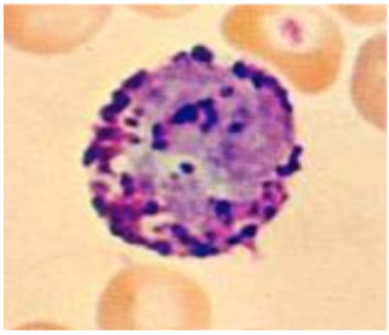
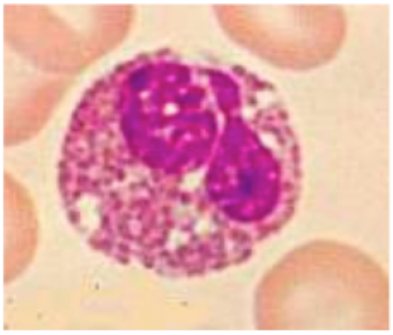

Agranulocytter

	Monocytter	**Lymfocytter**
Størrelse	18 μm	7 μm
Udseende	Nyreformet kerne	Stor, mørk, basofil kerne
Funktion	Et døgn i blodbanen, herefter migration til væv og differentiering til makrofag	Immunforsvar
Antal	Ca. 5 % af leukocytter	Ca. 30 % af leukocytter
Levetid	2 mdr.	

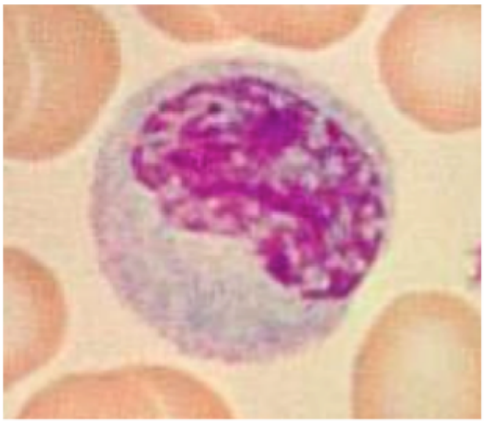

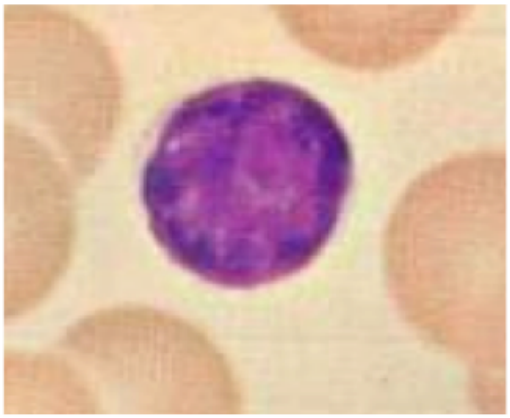

Resten

	Makrofager	**Dendritiske celler**	**Mastceller**	**Plasmaceller**
Størrelse	15 μm	Stor	10 – 30 μm	10 – 20 μm
Udseende	Tenformet med lille mørk kerne	Stor med mange udløbere og stor lys kerne.	Oval celle med lille basofil kerne	Oval celle med rund kerne og basofilt cytoplasma
Funktion	Phagocytose Antigenpræsenterende celle	Antigenpræsenterende celle	Ses ifm. allergiske reaktioner	Differentierede B-lymfocytter som secernerer antistoffer

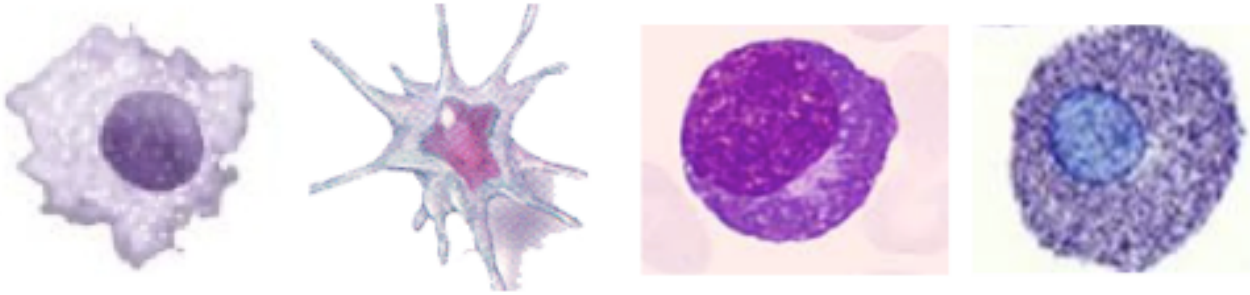

Migration fra blod til BV

1. **Tiltrækning af leukocyt**
   - Makrofager frigiver cytokiner ud i blodbanen, som tiltrækker leukocytten og opregulerer receptorer (selektiner) på karvæggen.

2. **Rulning/løs adhæsion**
   - Leukocytten binder løst til endothelcellen via selektiner og ruller langs karvæggen.

3. **Fast adhæsion**
   - Leukocytten stopper helt op → fast adhæsion ved binding til integriner

4. **Udvandring til BV**
   - Leukocytten træder ml. to endothelceller ved at omarrangere sit cytoskelet og blive smallere. (diapedese)

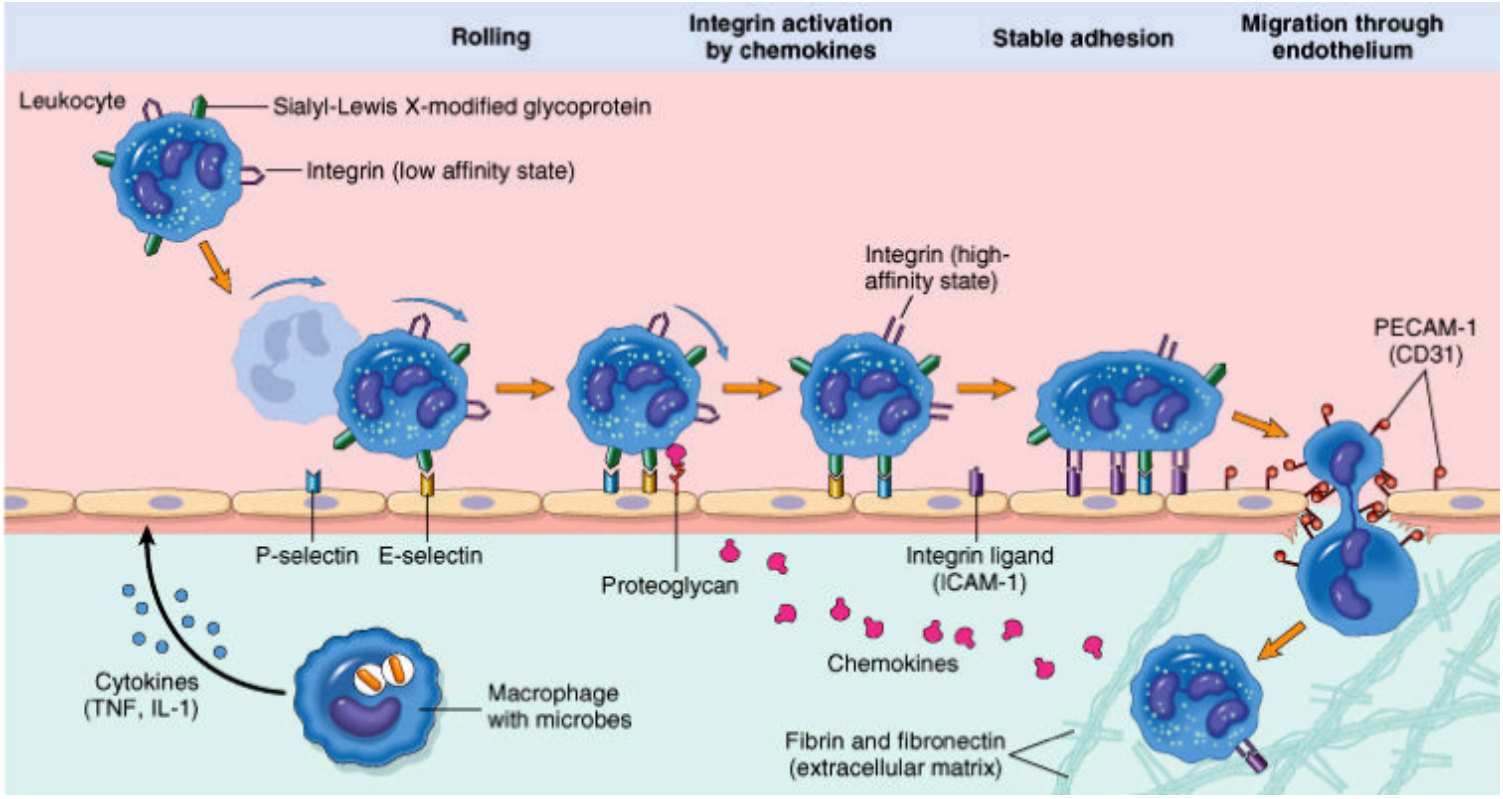

F24: Brusk og knoglevæv

Identificere og beskrive de forskellige typer brusk og knoglevæv

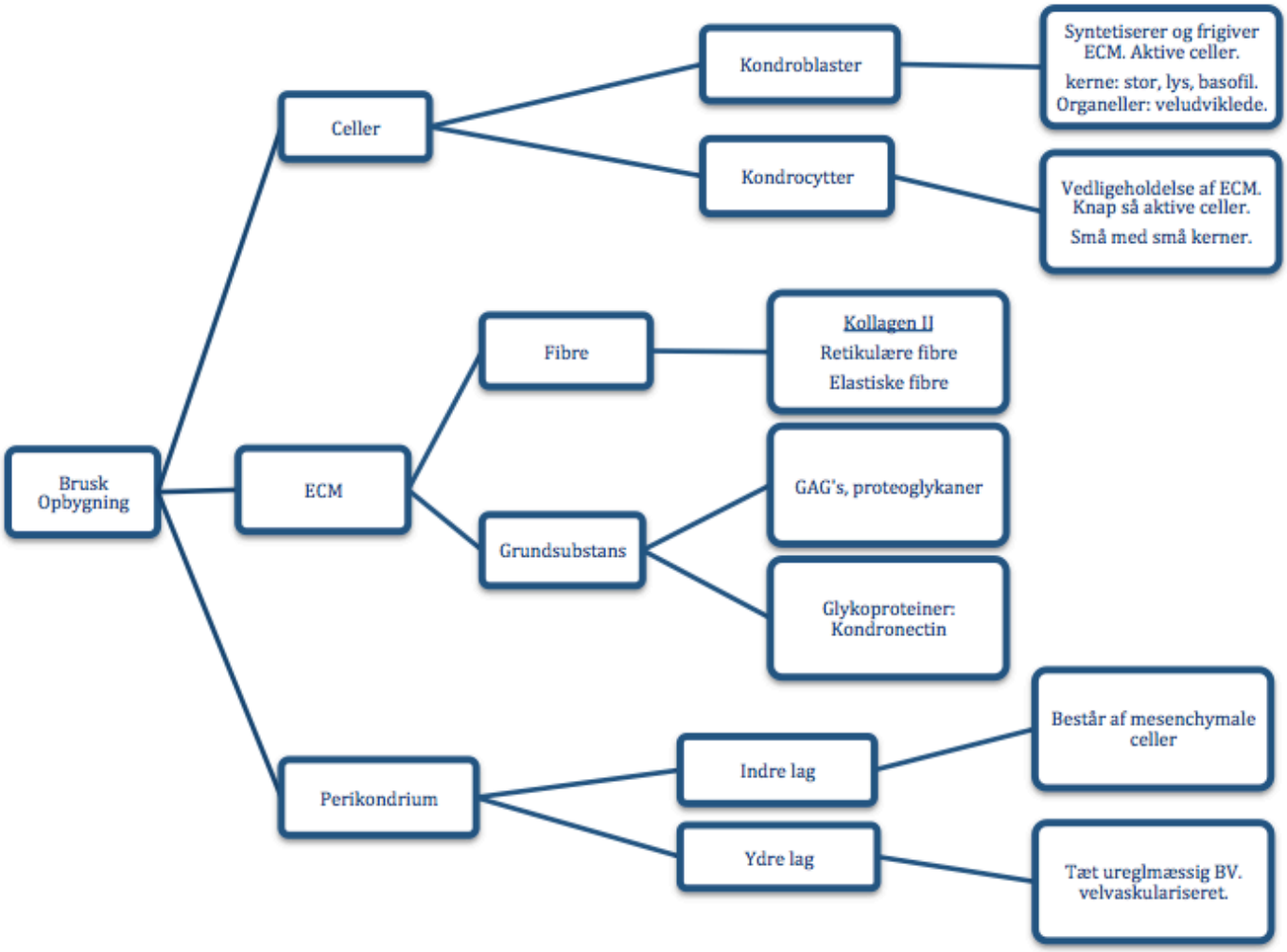

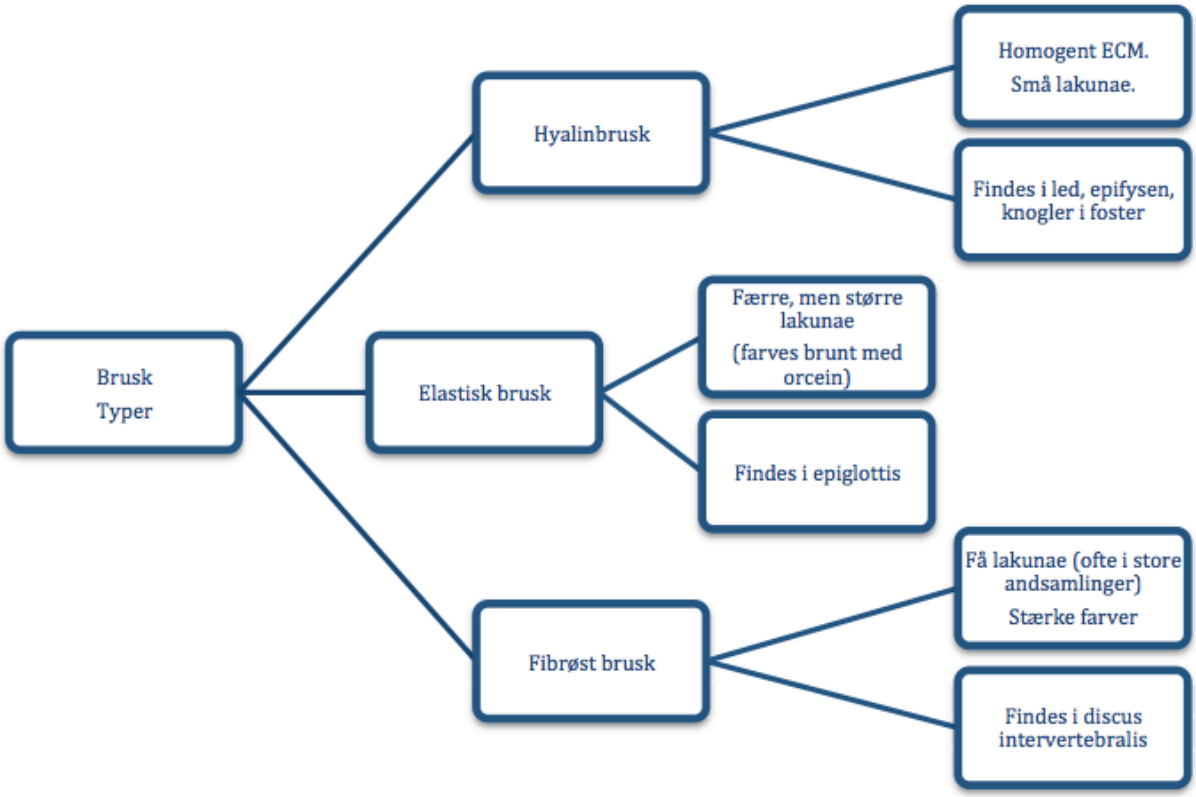

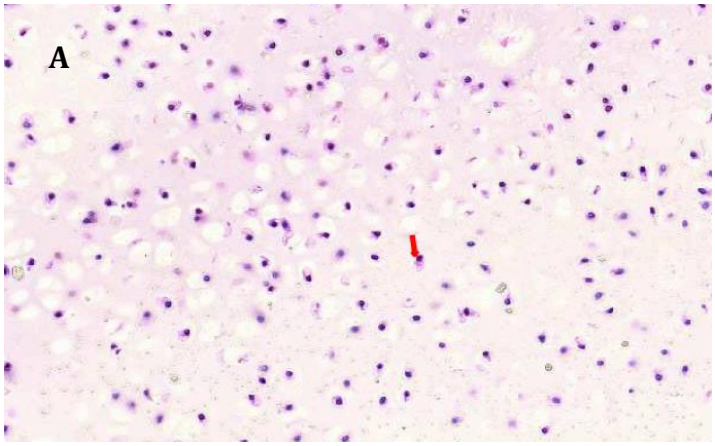

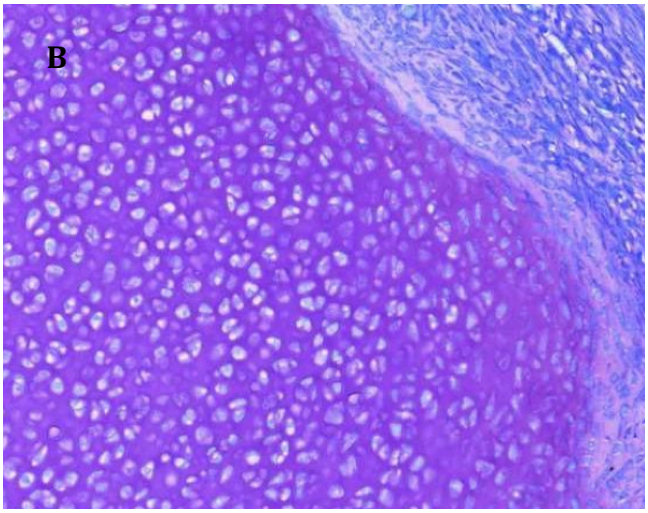

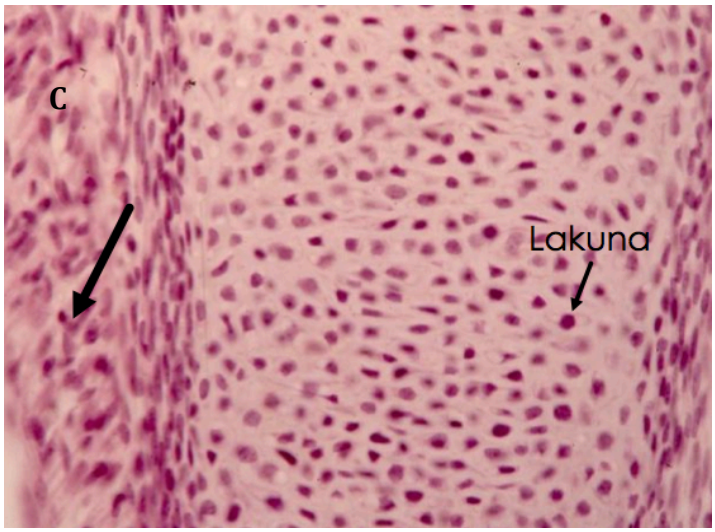

Hyalinbrusk
A = Meget homogent ECM med mange, små lakunae, med skrumpningsartefakt. Pil markerer lakunae.

B = Homogent ECM med mange små lakunae. Her er farvet med toluidinblå.

C = Homogen ECM med mange, små lakunae. Pilen til venstre markerer perikondrium.

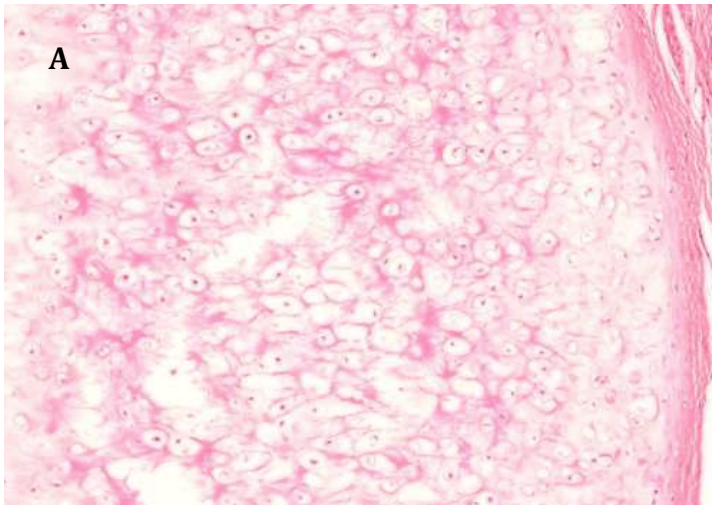

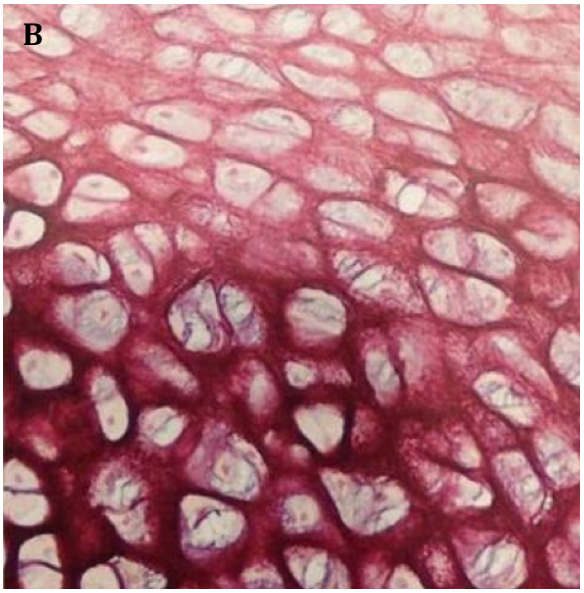

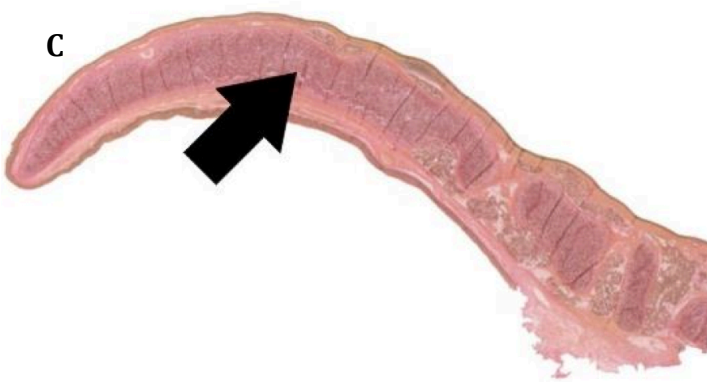

Elastisk brusk
A = Ikke homogent ECM. Større lakunae. Der kan ses elastiske fibre.

B = Store lakunae og elastiske fibre ses.

C = ”Rottefingeren” viser epiglottis.

Fibrøs brusk
A = Mange kollagene fibre med få lakunae (blå). Stærk farvning.

B = Mange kollagene fibre i forskellige retninger. Meget få lakunae.

C = Samme som B, men med stærk farvning.

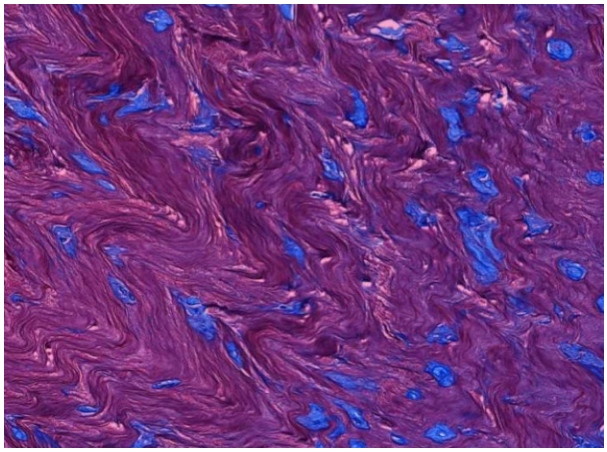

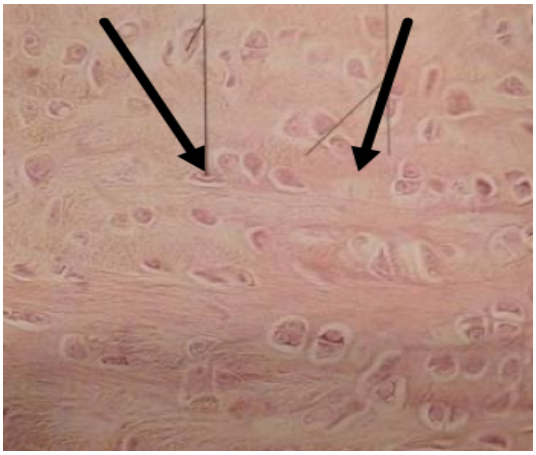

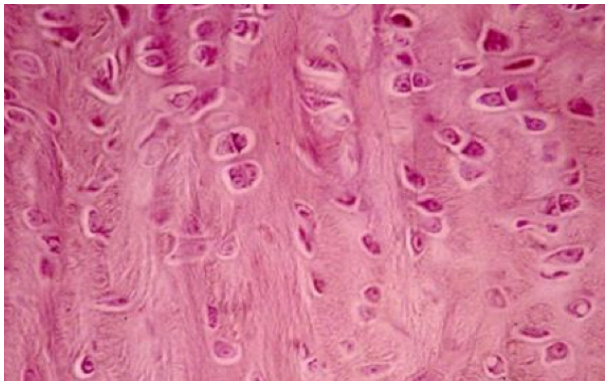

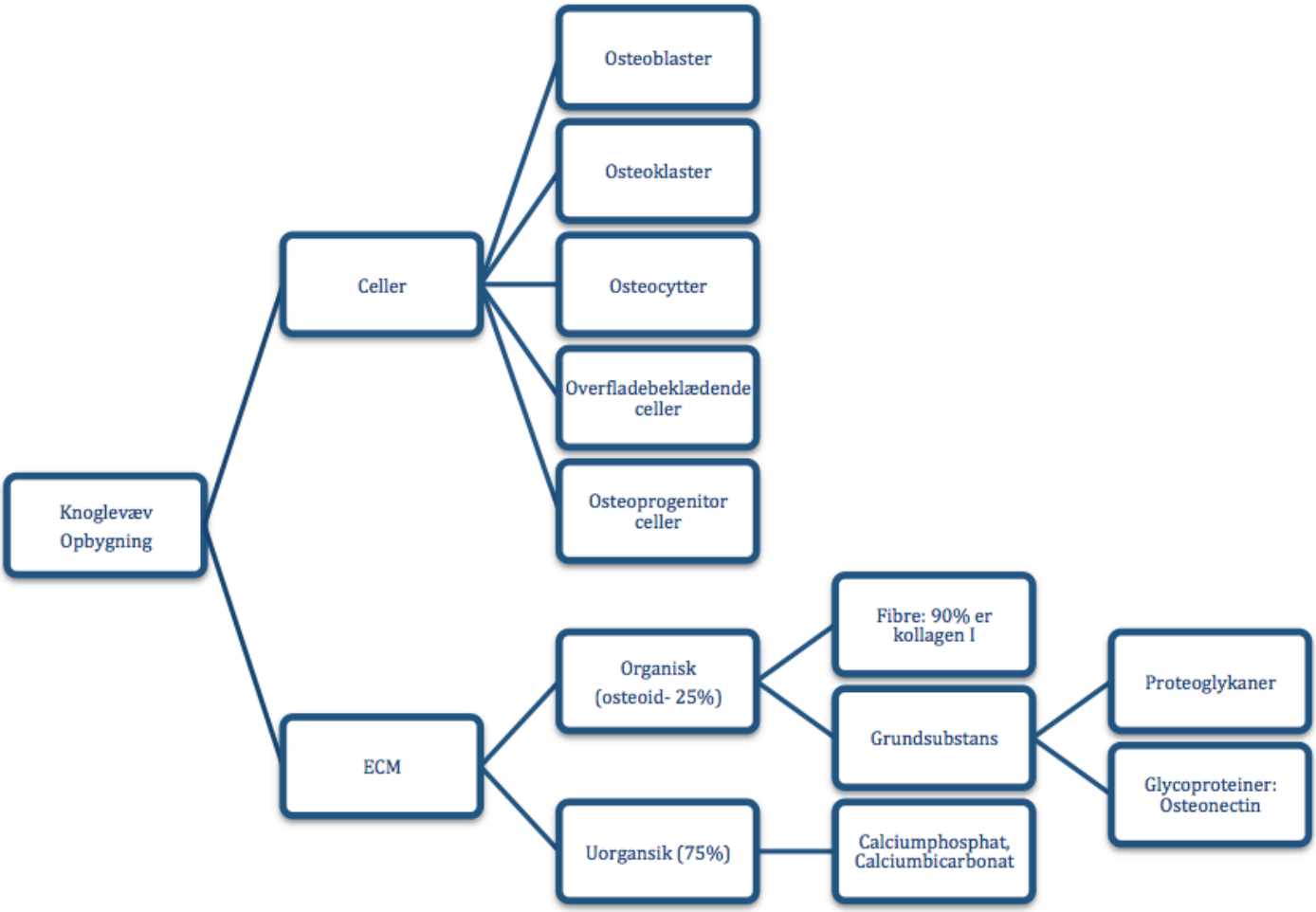

<u>Knoglevæv – typer</u>

- Spongiøs knoglevæv
    - Trabekulære osteoner
    - Trabeklerne har ingen haverske systemer → trabekler er lejret parallelt med overfladen.
    - Befinder sig ind mod marvlumen med kompakt knogle omkring sig.
    - Mandelformede lacunae med osteocytter, som har canaliculi til kommunikation ml. celler.

- Kompakt knoglevæv
    - Haverske systemer → koncetriske lameller som omgiver en kanal (haversk kanal), som indeholder blodkar og nerver.
    - Lameller → knoglematrix mellem cellerne (primært kollagen I)
    - Volkmanns kanaler → tværgående kanaler, som forbinder centralkanalerne.

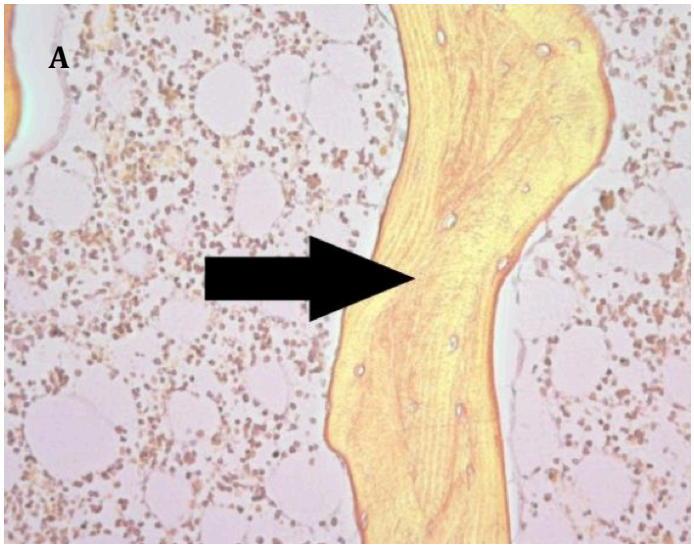

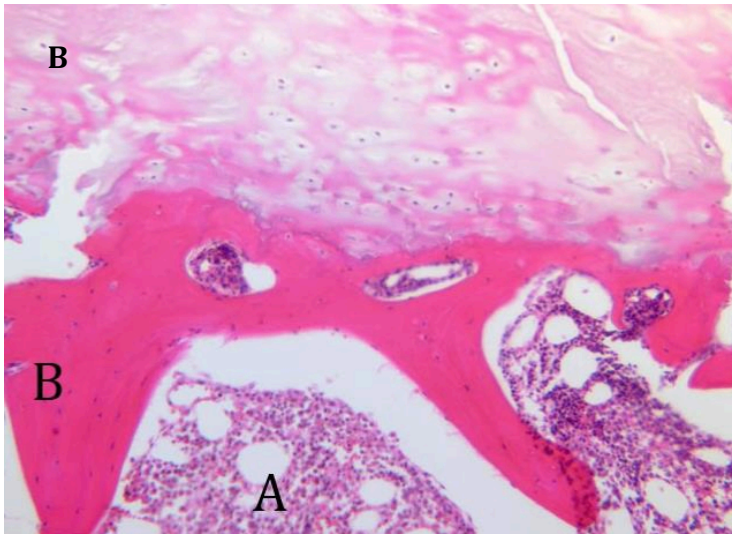

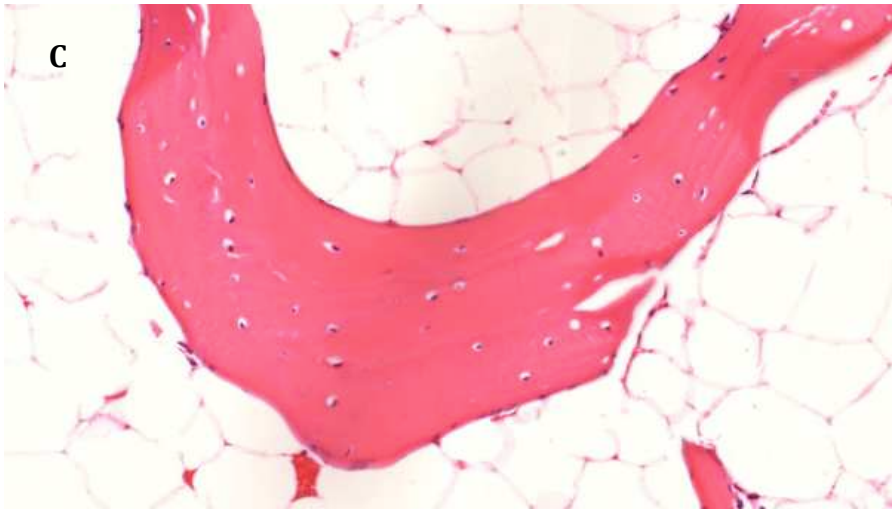

Spongiøs knogle
A = Lameller lejret parallelt med overfladen. Mandelformede lacunae.

B = Lameller lejret parallelt med overfladen. Der ses osteocytter.

C = Igen lameller lejret parallelt med overfladen. Her ses mandelformede lacunae.

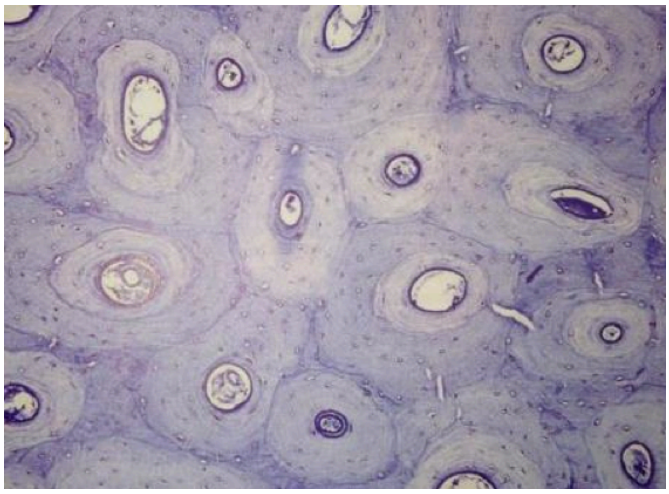

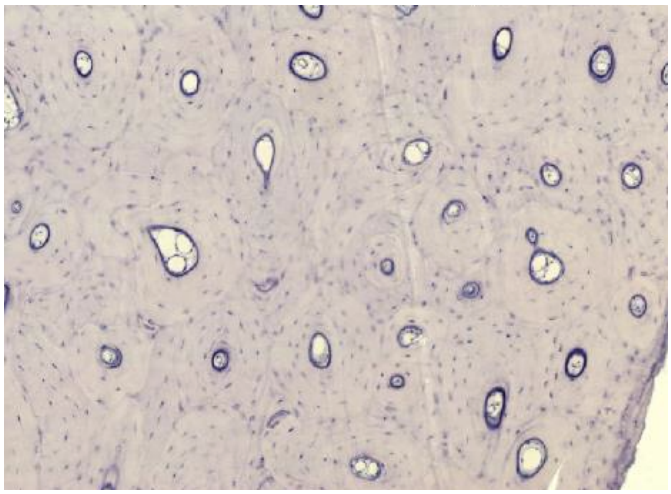

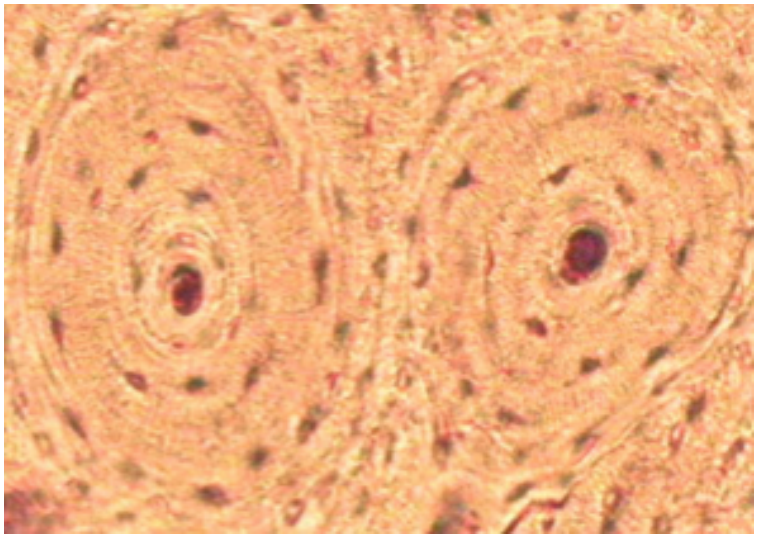

Kompakt knogle
På alle billeder ses haverske systemer med centralkanaler og osteocytter i lacunae imellem lamellerne.

Redegøre for cellernes og intercellulærsubstansens opbygning og funktion i knoglevæv
Cellerne i knoglevæv

	Osteoblast	**Osteoklast**	**Osteocyt**	**Overfladebeklædende celler**	**Osteoprogenitor celler**
Oprindelse	Rekrutteres fra osteoprogenitor celler	Dannes ved fusion af makrofager (adskiller sig her fra de andre celler)	En osteoblast som er fuldstændig omringet af intercellulærsubstans.	Dannes fra osteoblaster som har udført deres funktion.	Stammer fra mesenchymale celler
Lokalisation	10 % indlejres i knoglematrix som osteocytter. Resten differentieres til knoglebeklædende celler eller apoptose.	Chondrale ossifikationscentre, hvor de udfører deres funktion	I lacunae i knoglevæv. Udløbere kan findes i canaliculi	På alle knogleoverflader, som en del af periost og endost. (ikke der hvor der er ledbrusk)	Foster: Nær ossifikationscentre. Postnatalt: Endost + periost.
Udseende	Stor, rund celle m. rund, oval kerne. Aktiv celle	Mange kerner, stor celle, acidofilt cytoplasma.	Celle i lakunae med stor, oval, mørk kerne.	Affladet celle.	Oval, lys kerne. Lyst cytoplasma.
Funktion	Knogledannende celler. Secernerer osteoid.	Knoglenedbrydende celler → secernerer lysosomale enzymer og kulsyreanhydrase	Kommunikativ funktion med overflade osteocytter og osteoklaster → betydning for knogleremodelling	Secernerer kollagenase, som fjerner osteoid → tillader osteoklasten at nedbryde mineraliseret knoglematrix.	Differentierer til osteoblaster

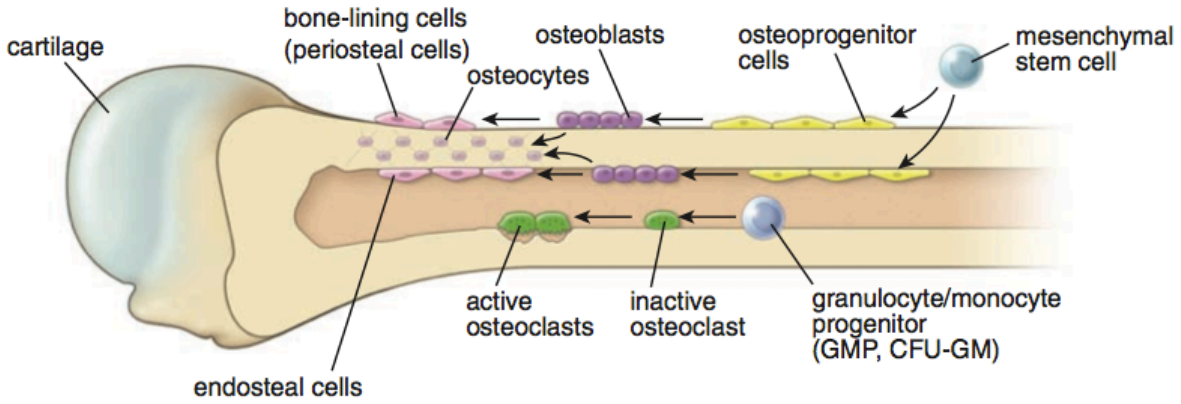

Periost

- Funktion
  - Tilhæftningssted for omkringliggende strukturer (sener)
  - Nerver ligger i periosten.
  - Lager af Osteoprogenitorceller.

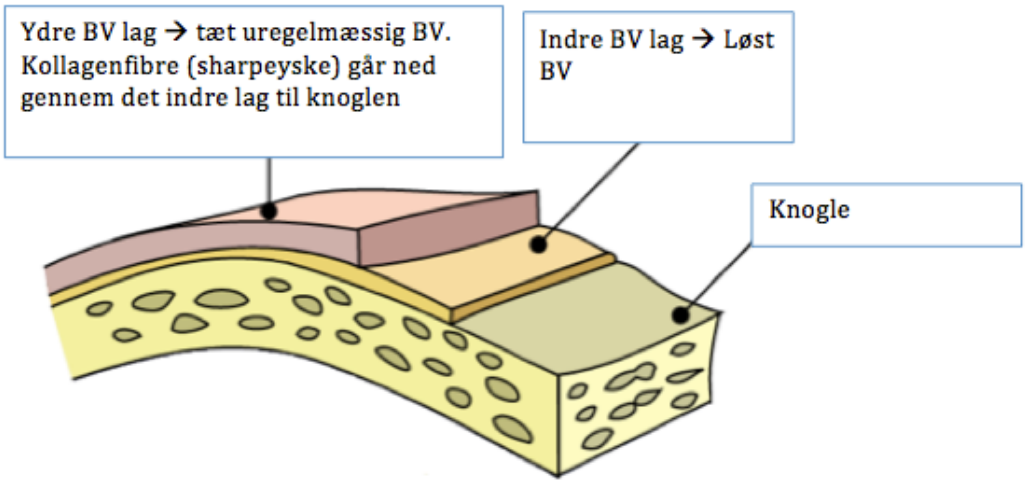

Endost

- Et enkelt lag overfladeosteocytter, som beklæder marvhulen.

Osteoid

- Tynd lag umineraliseret knogle, som findes lige under periost.

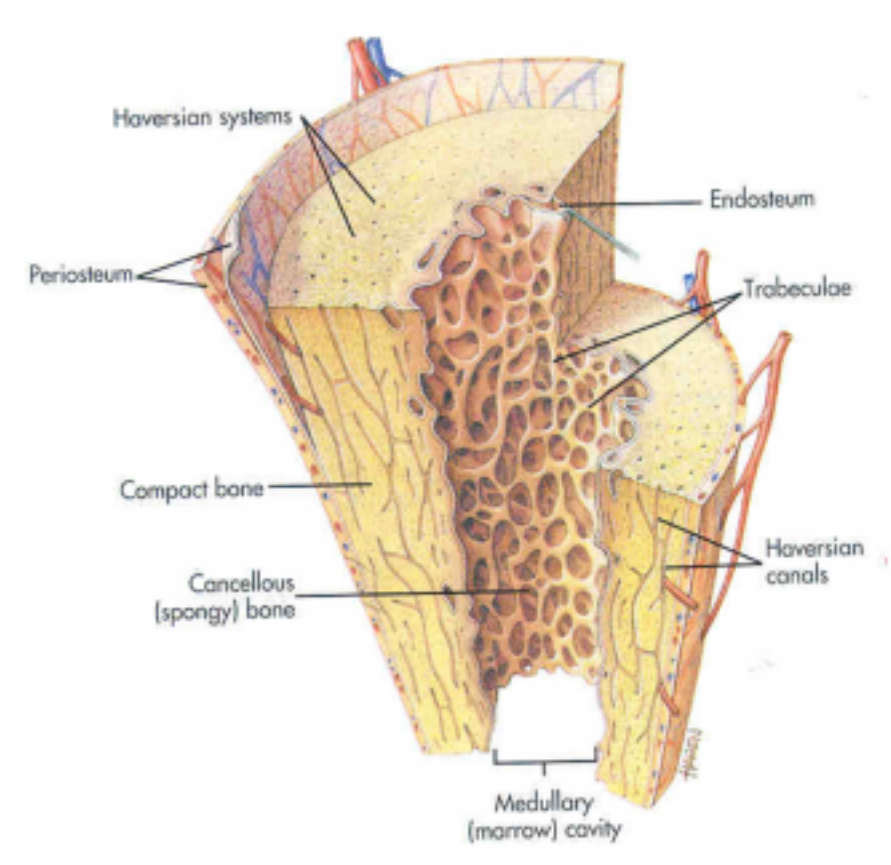

Identificere og redegøre for desmal og endochondral forbening

Intramembranøs (desmal) forbening

- Sker i kranieknogler, dele af ansigtsknogler og dele af clavicula.
  1. Fortætning af mesenkymale celler, som differetieres til stamceller.
  2. Stamcellerne differentieres til osteprogenitorceller.
  3. Osteoprogenitorceller differentieres til osteoblaster.
  4. Osteoblaster syntetiserer og secernerer osteoid som mineraliseres til knogle → ossifikationscentrum.
  5. De osteoblaster der fanges i knoglevævet bliver til osteocytter.

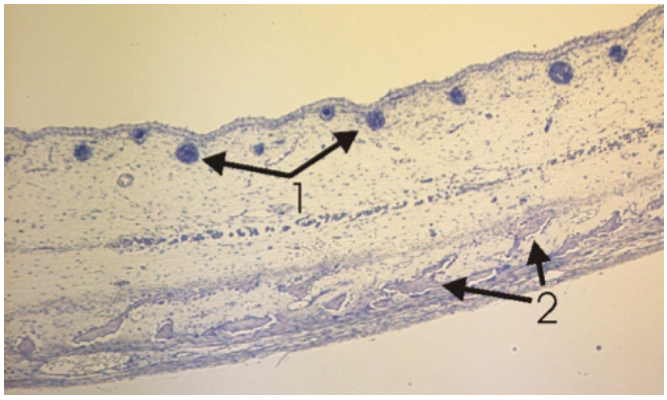

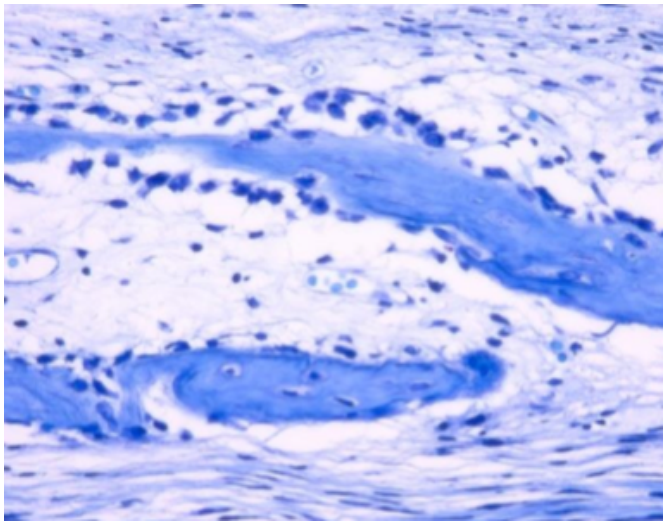

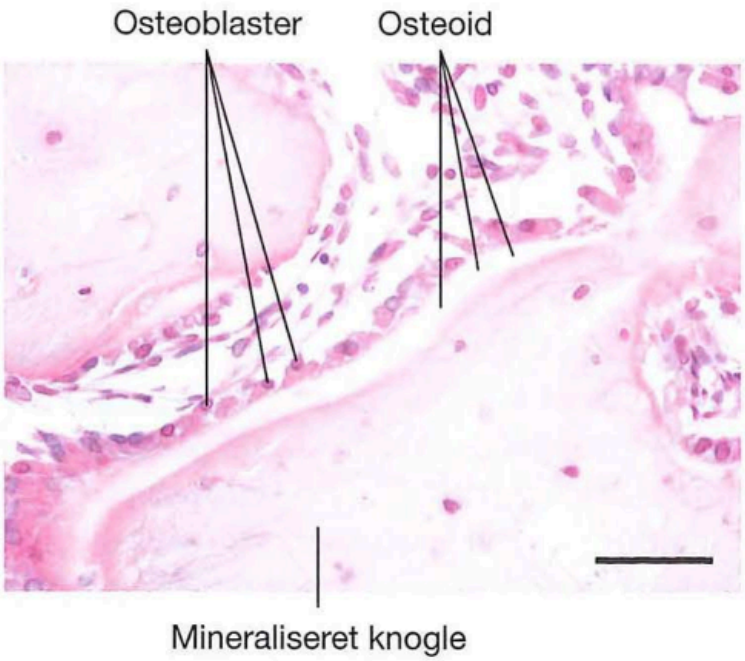

Endokondral forbening

- Knogledannelsen begynder i en allerede anlagt haylinbrusk model med perikondrium.
- Knogledannelsen begynder i det primære ossifikationscenter i diafysen.
  1. Kondrocytter har delt sig og vokset, for til sidst at undergå apoptose og efterlade et bruskskelet.
  2. Perikondriet omdannes til periost.
  3. Tyndt knoglelag dannes udenpå periost → knogle manchet.
  4. Osteoklaster trænger gennem knoglemanchet, hvor primitivt BV trækkes ind i bruskskelettet og der dannes en indvæksttap.
  5. Mesenchymale celler kan differentieres til osteoblaster, som secernerer osteoid i bruskskelettet, som mineraliseres til knoglevæv.

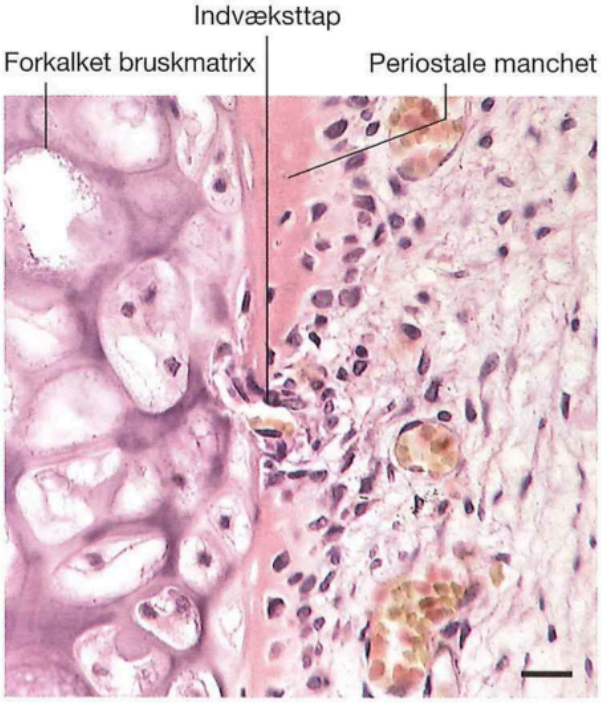

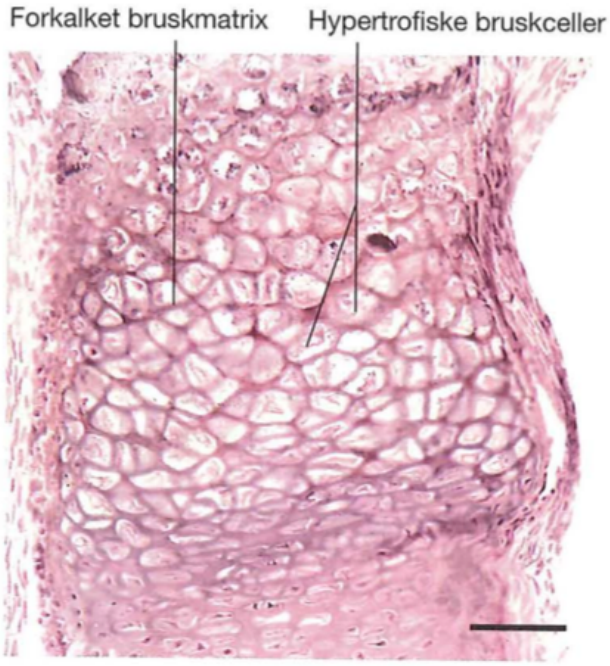

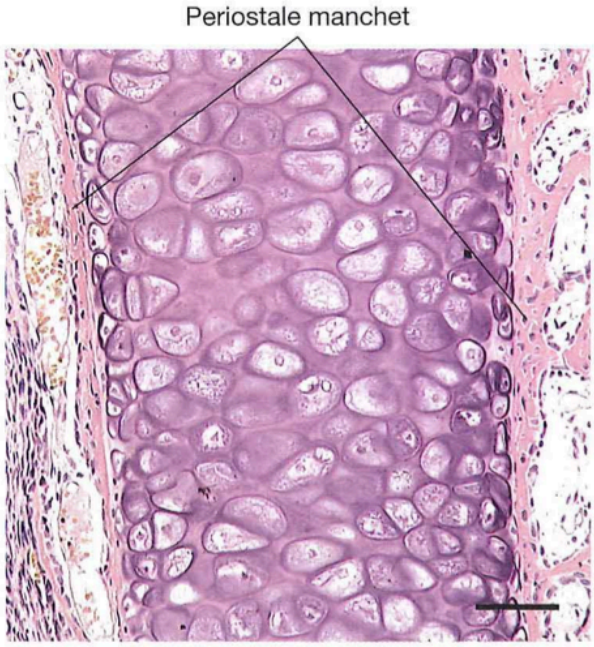

Forklare knogledannelsens, knoglevækstens, og knogleremodelleringens forskellige faser

Endokondral længdevækst

- Den endokondrale ossifikation foregår nu i zoner benævnt fra epifyserne:
    - Zone 1 → Reservebruskzone.
        - Primitv brusk med langsom vækst i alle retninger.
    - Zone 2 → Proliferativ zone.
        - Deling af cellerne → mitose.
        - Longitudinelle søjler af bruskceller.
    - Zone 3 → hypertrofizone.
        - Kondrocytter vokser og modnes.
    - Zone 4 → calcifikationszone.
        - Matrix forkalker og bliver mere basofilt.
    - Zone 5 → Knogledeponeringszone.
        - Kondrocytter undergår apoptose.

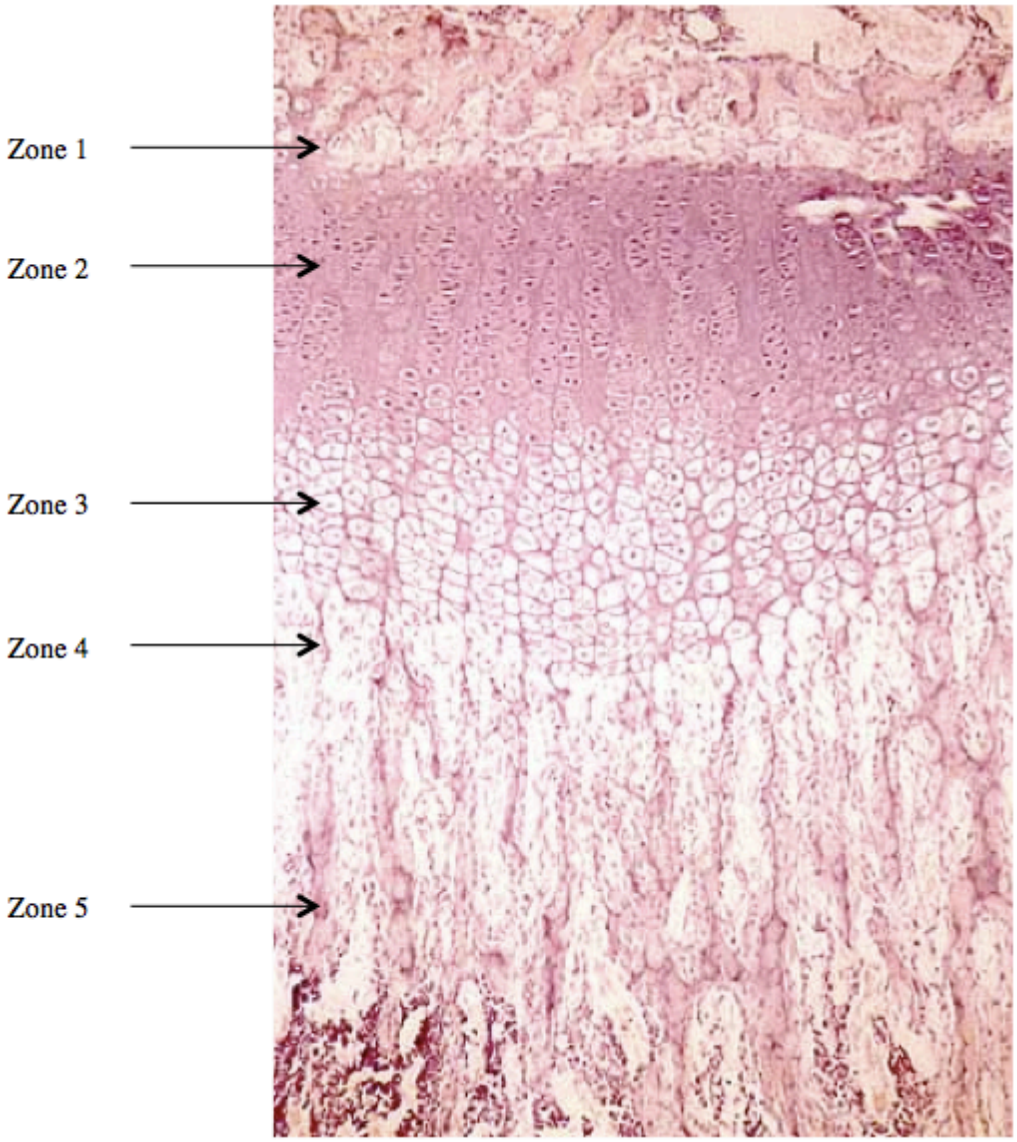

Knoglemodellering

- Ukoblet deponering og resorption af knoglevæv
    - Deponering → Osteoblaster deponerer knoglevæv på ydersiden af knoglen.
    - Resorption → Osteoklaster resorberer knoglevæv på indersiden af knoglen. Denne proces sker langsommere end deponeringen.
- På denne måde bliver knoglevæggen tykkere og knoglens diameter øges.
- Modellering foregår fra fødsel til 25 års alderen (vækstfasen)

Knogle remodellering

- Udskiftning af allerede dannet knogle med noget nyt.
- Her er aktiviteten af osteoblaster og osteoklaster koblet, i modsætning til modelleringsprocessen.
    - Non-lamellær knogle (vævet knoge) udskiftes med lamellær knogle.
    - Lamellær udskiftes med lamellær → Sådan foregår det hele livet igennem.
- Ved 35 års alderen begynder man at resorbere mere knogle end der deponeres.

Beskriv vækst i brusk

Vækst i brusk

- Interstitiel vækst
    - koncrocytter i dybe dele af brusken deles ved mitose.
    - Sker kun i ung brusk.

- Apositionel vækst
    - kondrocytter i det dybe lag af perikondriet differentieres til kondroblaster.
    - Finder sted indtil puberteten.

F41 & F42: Blod I & Blod II

Beskrive blodets formede elementer, fordeling, morfologi og funktion

Granulocytter

	Neutrofile	**Basofile**	**Eosinofile**
Størrelse	15 μm	15 μm	15 μm
Udseende	3 – 5 kernelapper Lys cytoplasma (deraf navnet)	2 – 3 kernelapper Mørk cytoplasma (deraf navnet)	3 kernelapper Rød cytoplasma (deraf navnet)
Funktion	Phagocytose	Indeholder histamin + heparin Ses ofte ifm. allergiske reaktioner	Bekæmper parasitter
Antal	Ca. 60 % af leukocytter	Ca. 0,5 % af leukocytter	Ca. 4 % af leukocytter
Levetid	Timer → få dage	Dage	Dage

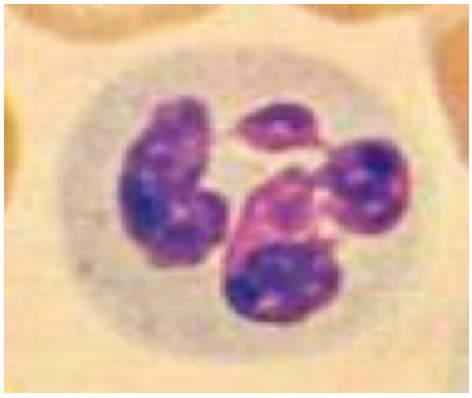
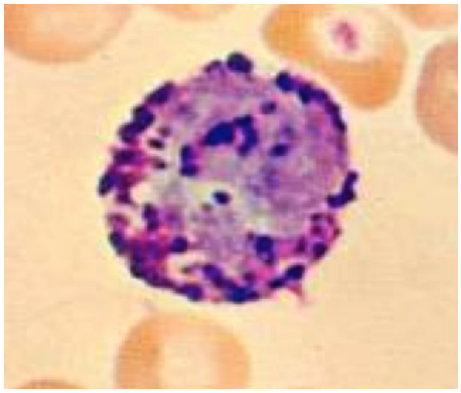
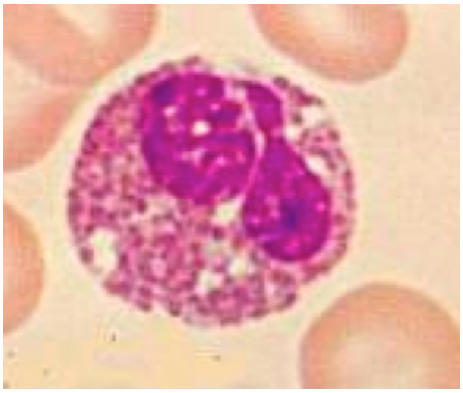

Agranulocytter

	Monocytter	**Lymfocytter**
Størrelse	18 μm	7 μm
Udseende	Nyreformet kerne	Stor, mørk, basofil kerne
Funktion	Et døgn i blodbanen, herefter migration til væv og differentiering til makrofag	Immunforsvar
Antal	Ca. 5 % af leukocytter	Ca. 30 % af leukocytter
Levetid	2 mdr.	

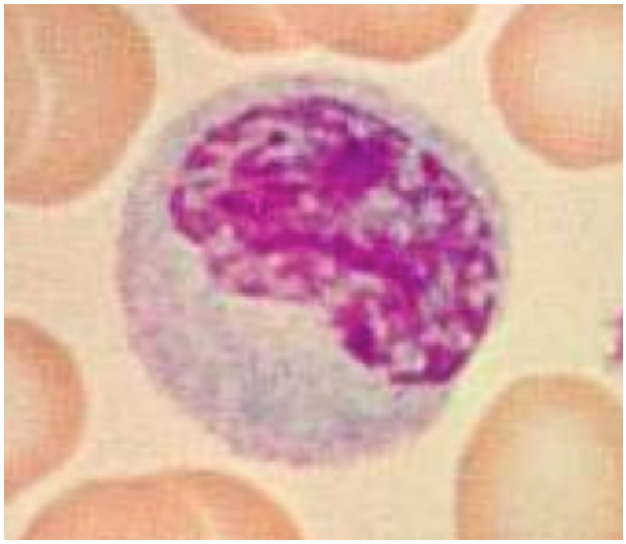

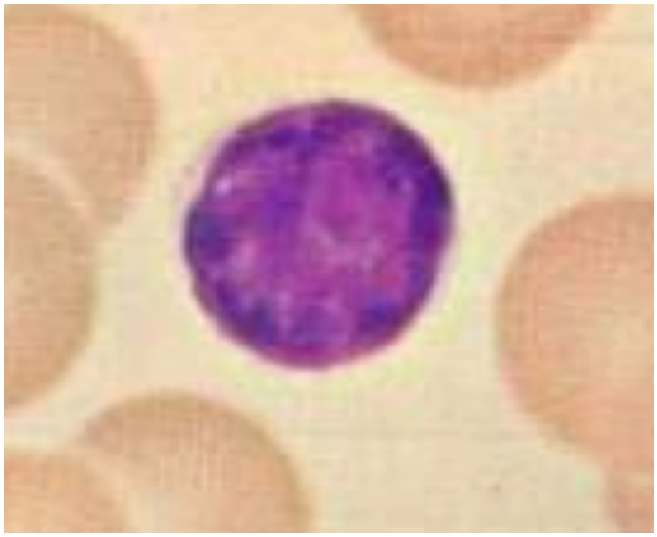

Erytrocytter og trombocytter

	Erytrocytter	**Trombocytter (gul pil)**
Størrelse	7 μm	3 μm
Udseende	Bikonkav Ingen kerne	Skiveformede legemer
Funktion	Transport af O2 + CO2	Blodkoagulation
Antal	5 millioner / μL blod	300.000 / μL blod
Levetid	120 dage	10 dage

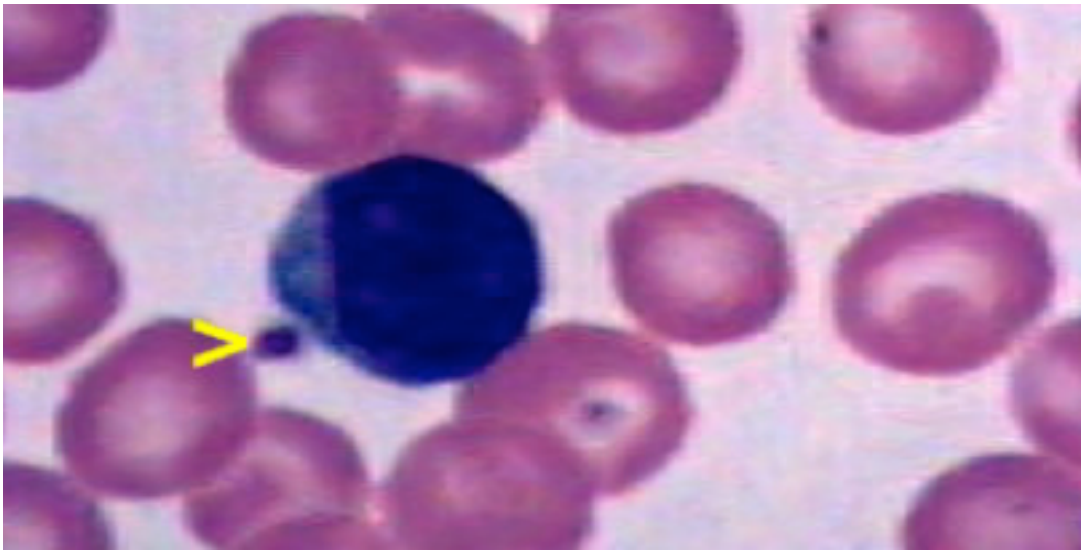

Beskrive betydningen af variationer i antallet af givne celletyper i perifert blod

Inflammation

- Ved inflammation ses et højere leukocyttal i blodet.

Hæmatokritværdi

- Den procentdel som erytrocytter udgør i den samlede blodvolumen → ca. 45%
- Anæmi → blodmangel
- Polycytæmi → for høj hæmatokrit værdi.

Beskrive det hæmopoietiske og vaskulære rums struktur og funktion

Rød knoglelarv

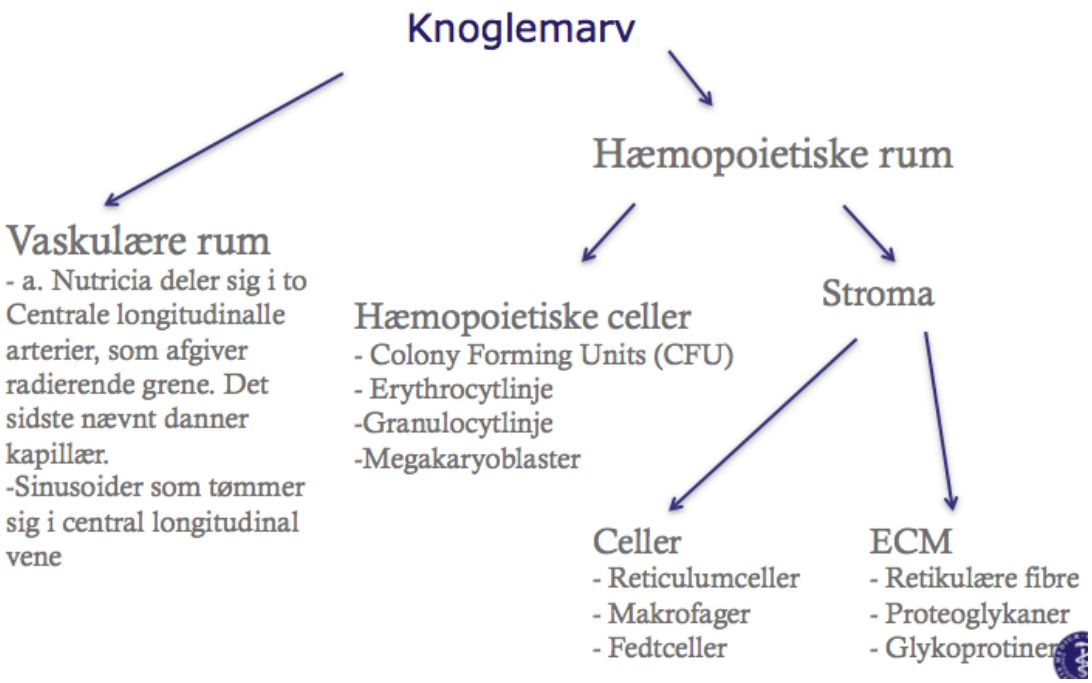

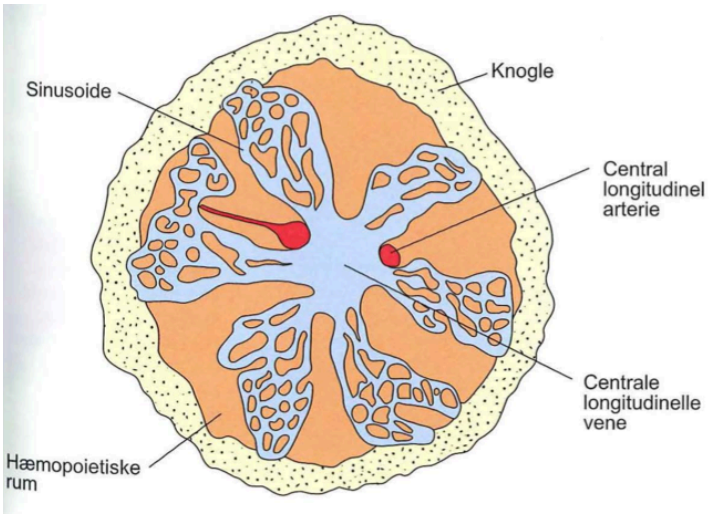

Passage

- Modne celler fra det hæmotopoetiske rum migrerer til det vaskulære rum via migrationsporer i sinusoidendothelet.

Beskrive udviklingen af leukocytter og erytrocytter med vægt på de morfologiske karakteristika

Erytropoiese (5 dage)

	⊘	Kerne	Cytoplasma
Proerythroblast ↓ (mitose)	16-20 µm	Stor	Let basofilt
Basofil erythroblast ↓ (mitose)	↓	↓	Stærkt basofilt (mange frie ribosomer)
Polykromatofil erythroblast ↓ (mitose)	↓	↓	Mindre basofilt med acidofile områder (pga. hæmpglobin)
Ortokromatisk erythroblast ↓ (kernen frastødes)	8-10 µm	Lille og mørk	Stærkt acidofilt cytoplasma (meget hæmpglobin)
Retikulocyt ↓ (ribosomerne forsvinder)	7,5 µm	Ingen kerne	Acidofilt med basofile prikker (frie ribosomer, ses kun efter supravitalfarvning)
Matur erythrocyt	7,5 µm	Ingen kerne	Acidofilt

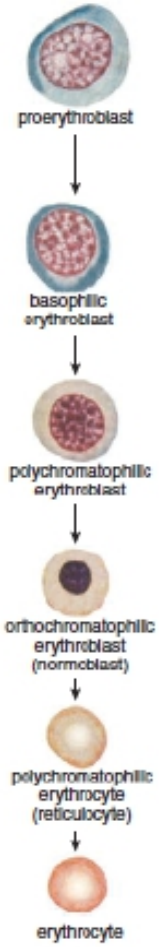

Granulocytudviklingen (10 dage)

	⊘	Kerne	Cytoplasma
Myeloblast ↓ (mitose)	12-20 µm	Stor og lys	Basofilt uden granula
Promyelocyt ↓ (mitose)	12-20 µm	Stor og lys	Basofilt med primære granula (azurofile)
Myelocyt ↓ (mitose)	15 µm	Mindre og let affladet	Svagt basofilt med få sekundære (specifikke) granula
Metamyelocyt ↓ (kernelapper dannes)	15 µm	Nyre/stavformet	Mange specifikke granula (basofile/eosinofile/neutrofile)
Matur granulocyt	12-15 µm	Lapdelt	Mange specifikke granula (basofile/eosinofile/neutrofile)

Beskrive dannelsen af megakaryocytter / thrombocytter

	⊘	Kerne	Cytoplasma
Megakaryoblast ↓ (endomitoser: Mitoser uden kerne- og celledeling)	30-100 µm	Stor, oval	Basofilt
Megakaryocyt ↓ (sender udløbere ud i sinusoider og afsnører stykker af dem som thrombocytter)	50-100 µm	Lapdelt og polyploid	Svagt eosinofilt med granula
Mature thrombocytter	3 µm	Ingen kerne	Central zone med basofile granula og perifer lys zone uden granula

F49: Blodkar

Beskriv opbygning af hjertekredsløbet

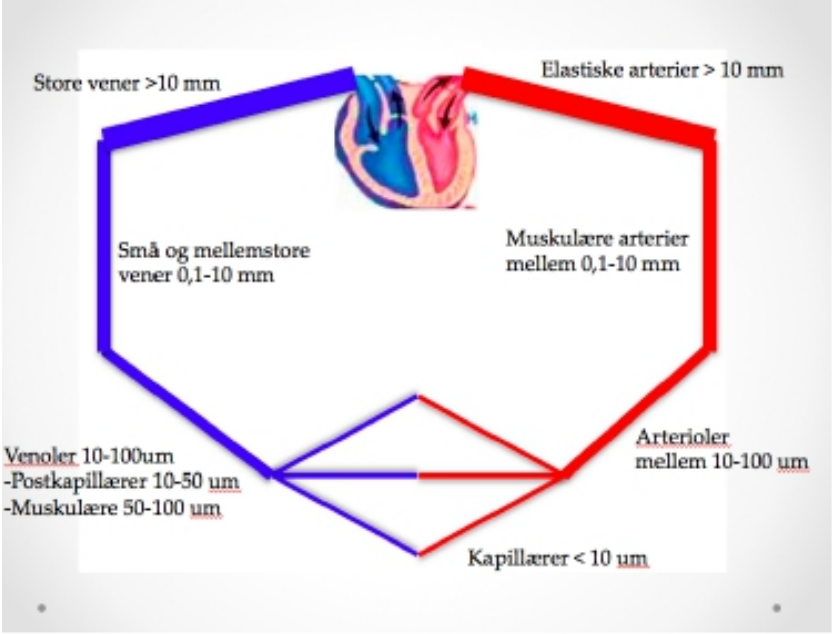

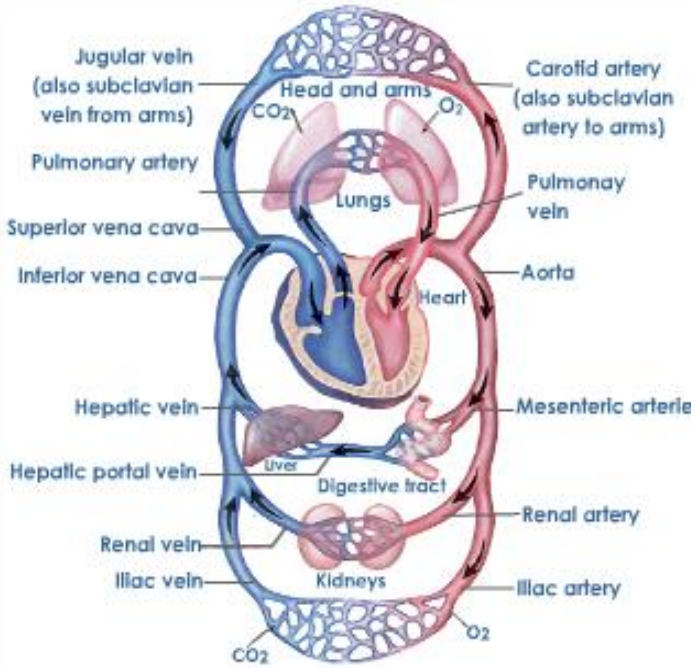

<u>Kan inddeles efter blodets forløb</u>

- Det systemiske kredsløb
    - Blod fra venstre ventrikel, via kroppens væv, til højre atrium.

- Det pulmonale kredsløb
    - Blod fra højre ventrikel, via lungerne, til venstre atrium.

<u>Kan inddeles efter størrelse</u>

- Det makrovaskulære system
    - Hjertet
    - Alle kar der kan ses med det blotte øje

- Det mikrovaskulære system
    - Arterioler
    - Kapillærer
    - Venoler

Beskrive den trilaminære opbygning af karvæggen i større kar

Tunica interna

- Består af (indefra lumen):
    - Endothel.
    - Basalmembran.
    - Bindevæv

Tunica media

- Består af:
    - Glatte muskelceller.
    - Elastiske lamina.
    - Kollagen.

Tunica externa

- Består af
    - Løst bindevæv.
    - Nerver.
    - Vasa Vasorum (små blod- og lymfekar der forsyner større blodkar)

Derudover har vi

- Intern elastisk lamina → Elastisk membran ml. tunica interna og tunica media.
- Ekstern elastisk lamina → Elastisk membran ml. tunica media og tunica externa.

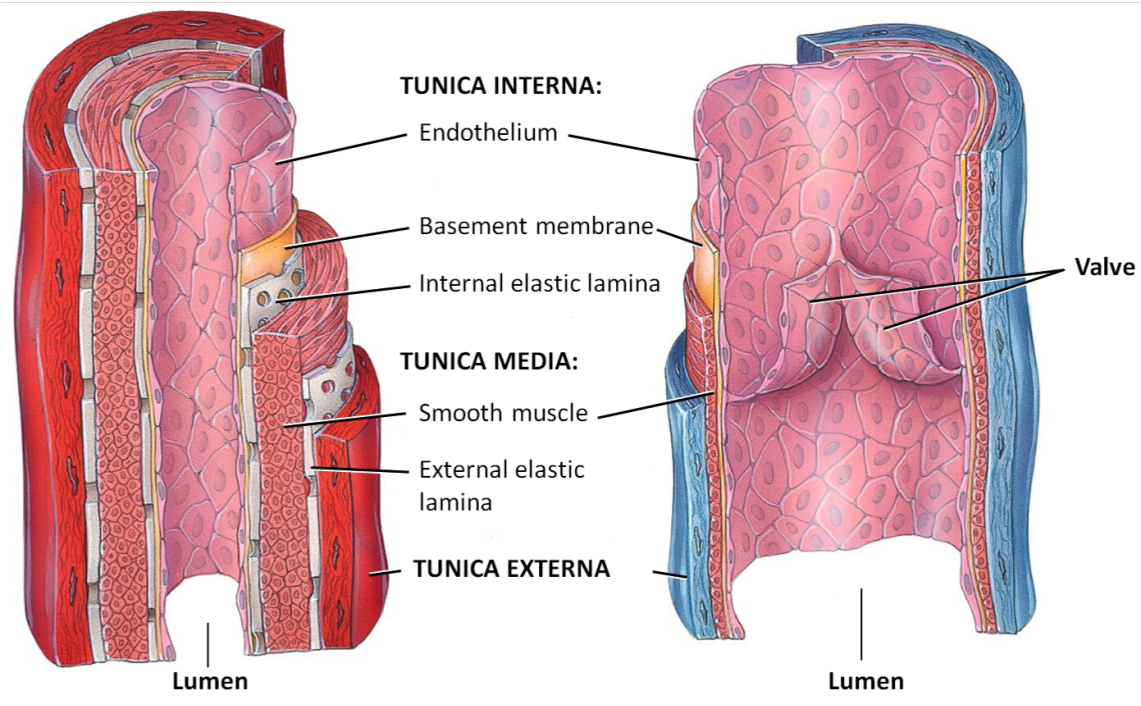

Redegøre for funktion af endothel, muskelceller og elastiske membraner i kar

Endothelceller

- Danner glat inderside af karet.
- Deres luminale overflade har non-thrombogene egenskaber, så blodet ikke koagulerer.
- D er forbundet med tight-junctions.
- Har regulatoriske funktioner:
    - Selektiv permeabel → diffusion af O2 + CO2
    - Syntetiserer og secernerer en række substanser (NO, Heparin, ACE)
        - Blodkagulation
        - Blodtryk

Pericytter

- Ligger i basalmembranen.
- Kan regulere blodtryk ved at kontrahere.

Glatte muskelceller

- Står får vasokontraktion.
- Syntetiserer stort set alt til ECM:
    - Bl.a. kollagen og elastin
    - Proteoglykaner, GAG's osv.

Elastiske membraner

- Holder blodtrykket stabilt.
- Kan oplagre energi fra hjertets pumpe → kan først give sig meget og herefter strække sig sammen når blodet skal transporteres videre.

Redegøre for endothelcellers tight-junctions og deres betydning

Tight-junctions

- Placeret apikalt.
- Gør endothelet uigennemtrængeligt for blodet.
- Er løsere i venoler end i arterier.

Klassificere de enkelte dele af karsystemet: arterier, vener, arterioler, venoler, kapillærer og sinusoider

Arterier

	Diameter	**Tunica interna**	**Tunica media**	**Tunica externa**
Elastisk arterie (stor arterie – færrest)	> 10 mm	Endothel Bindevæv Glat muskelvæv	Glat muskelvæv Elastisk lamina	Bindevæv Elastiske fibre Tyndere end tunica media
Muskulær arterie (Mellemstore arterie - flest)	2 – 10 mm	Endothel Bindevæv Glat muskelvæv Veludviklet intern elastisk lamina	Glat muskelvæv Kollagen Relativ lidt elastisk væv	Bindevæv Lidt elastiske fibre Tyndere end tunica media

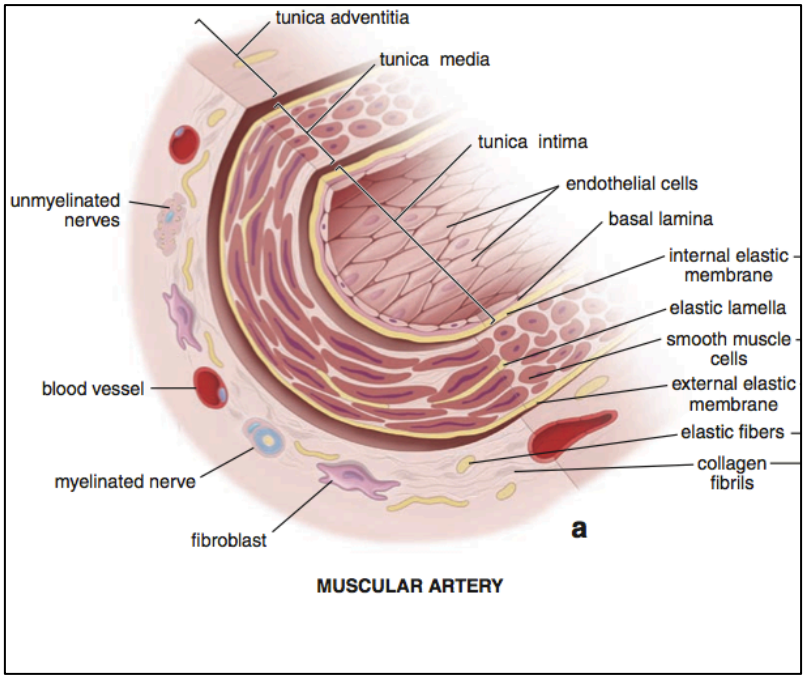

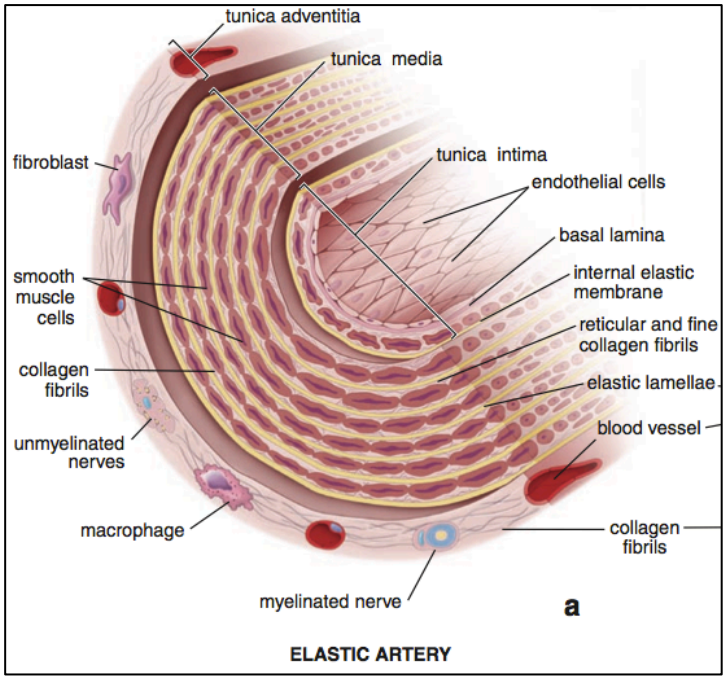

Vener

	Diameter	Tunica interna	Tunica media	Tunica externa
Store vener	> 10 mm	Endothel Bindevæv Glat muskulvæv	Glat muskelvæv Hjertemuskelvæv nær hjertet Kollagen	Bindevæv Lidt elastiske fibre Longitudinale glatte muskelfibre Meget tykkere end tunica media
Mellemstore vener	1 – 10 mm	Endothel Bindevæv Glat muskelvæv (Intern elastisk membran)	Glat muskelvæv Kollagen	Bindevæv Lidt elastiske fibre Tykkere end tunica media

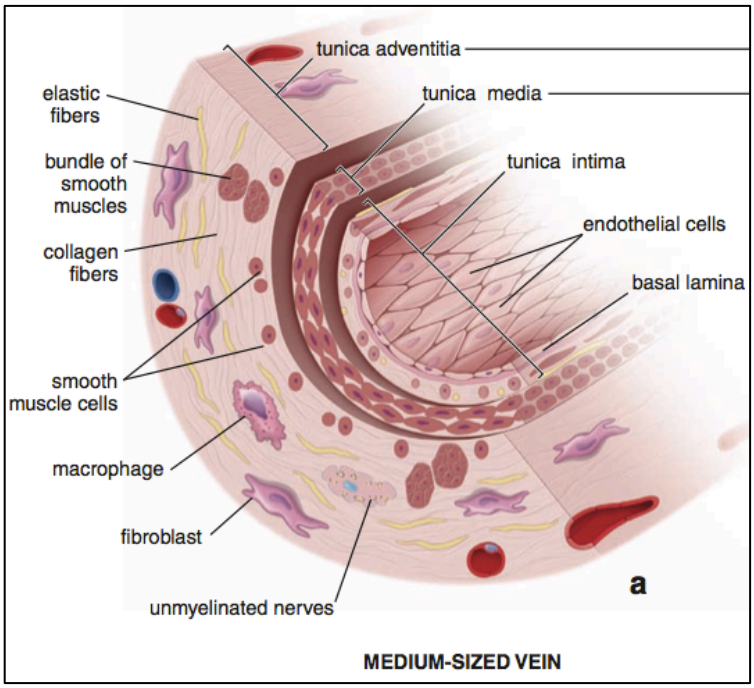

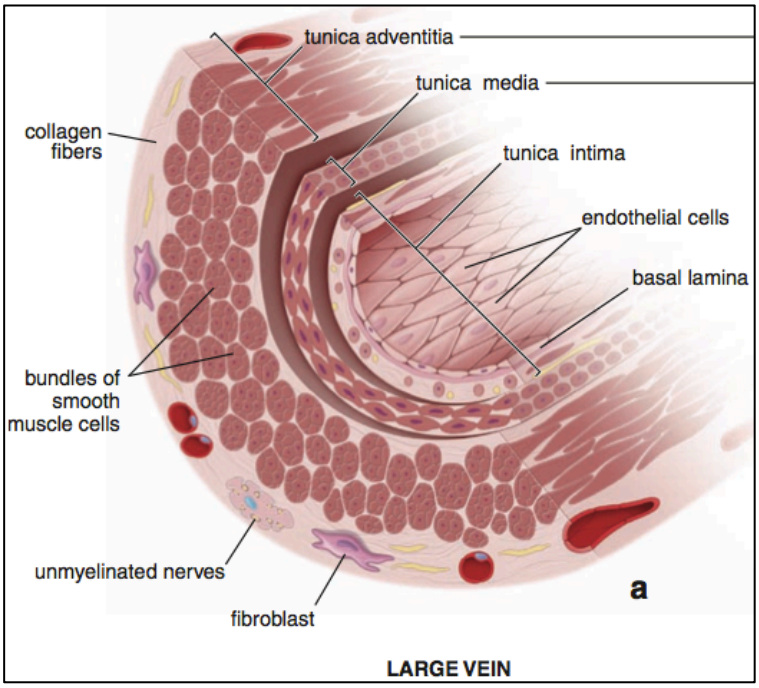

Arterioler og venoler

	Diameter	**Tunica interna**	**Tunica media**	**Tunica externa**
Arterioler	10 – 100 μm	Endothel Bindevæv Glat muskelvæv	Glat muskelvæv	Tyndt lag af bindevæv
Venoler (postkapillære venoler)	10 – 50 μm	Endothel Pericytter	Ingen	Ingen

Kapillærer

	Kontinuerlige kapillærer	**Fenestrerede kapillærer**	**Sinusoider**
Størrelse	Tykkelse: 0,2 μm Lumen: 10 μm	Tykkelse: 0,2 μm Lumen: 10 μm	Tykkelse: 0,2 μm Lumen: 10 – 50 μm
Celle-celle kontakter	Endothelceller er forbundet via tight-junctions Indeholder pericytter	Endothelceller er forbundet via tight-junctions Indeholder pericytter	Mangler tight – junctions → meget åbent.
Basallamina	Kontinuerlig	Kontinuerlig	Ufuldstændig / mangler
Permeabilitet	Intracellulær kløft på ca. 20 nm	Fenestrationer på ca. 70 nm	Fenestrationer og gaps på ca. 100 – 1000 nm
Lokalisation	Mest udbredt i: Muskelvæv Hjerne Lunger Bindevæv	Mave-tarmkanal Nyre Endokrine kirtler	Lever Milt Knoglemarv

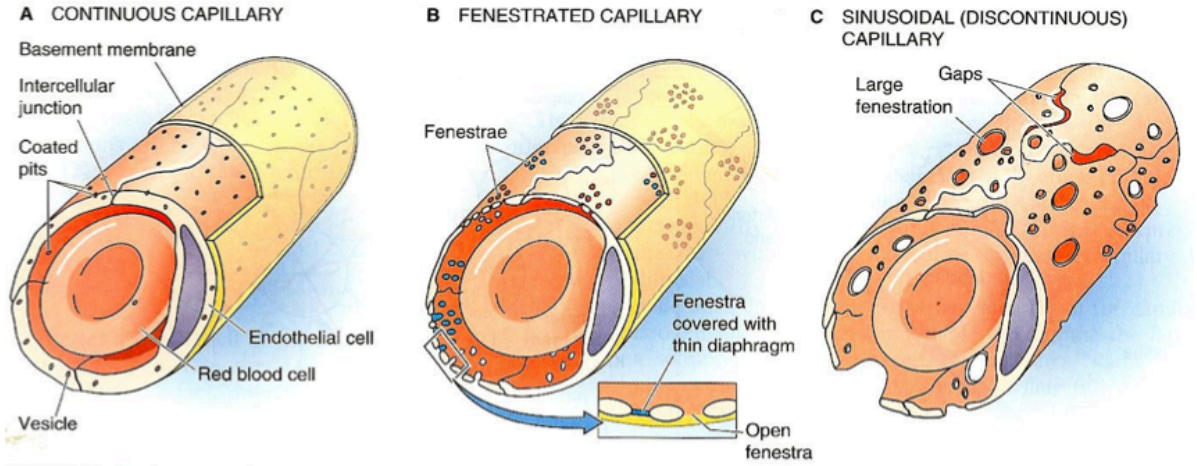

FIGURE 19–3. Three types of capillaries.

Identificere større kar (arterier og vener) samt kapillærer og sinusoider i histologiske væv

Arterier – histologisk

- Elastiske arterier
    - Oftest det eneste kar i præparatet.
    - Har glat endothellag mod lumen.
    - Under endothelet, ses mange bølgede, elastiske membraner i tunica media.

- Muskulære arterier
    - Ses oftest sammen med to vener (sammenklappede)
    - Har meget bølget endothellag mod lumen.
    - Under endothel ses stærkt bølget elastisk membran (intern elastisk lamina) men få elastiske membraner i tunica media.

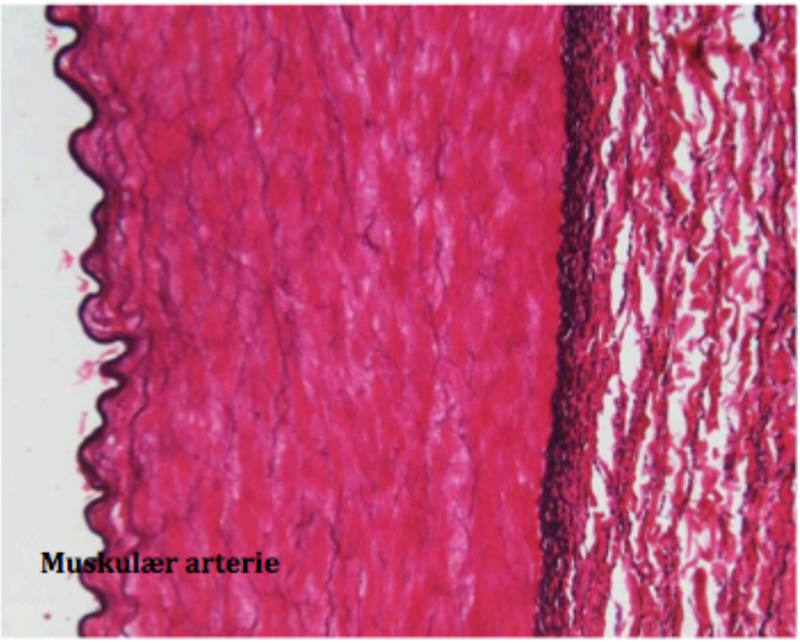

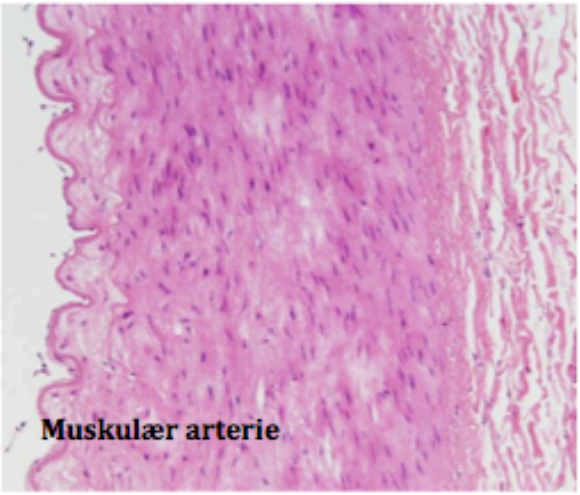

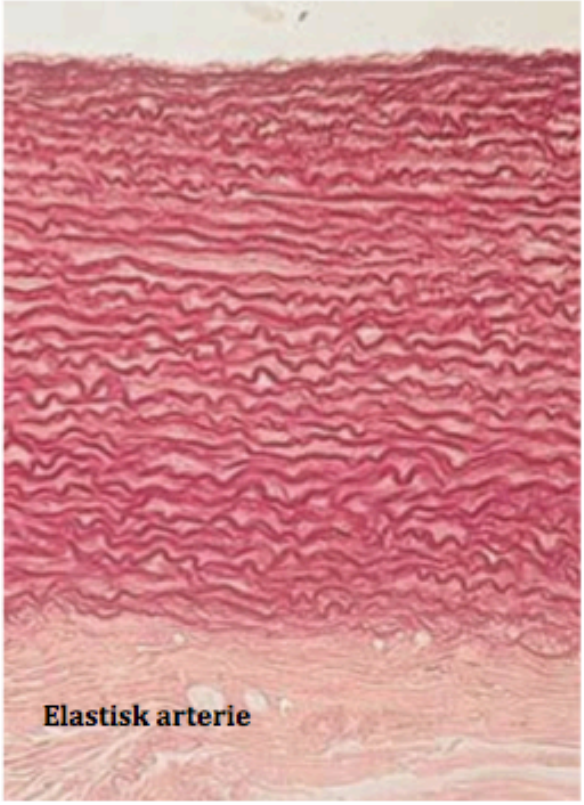

Vener – histologisk

- Der ses oftest to vener og én muskulær arterie i samme præparat.
- Venerne er oftest sammenklappede grundet deres store lumen og tynde karvæg.

Kapillærer – histologisk

- Oftest runde, regelmæssige karlumen.

Sinusoider – histologisk
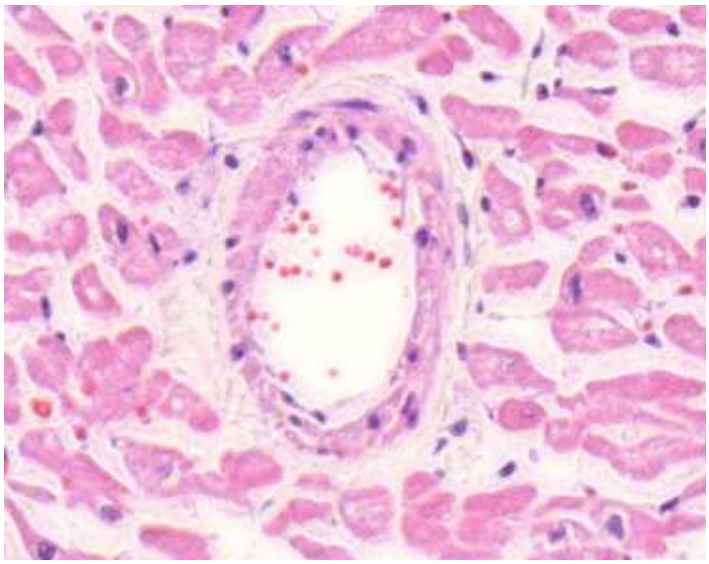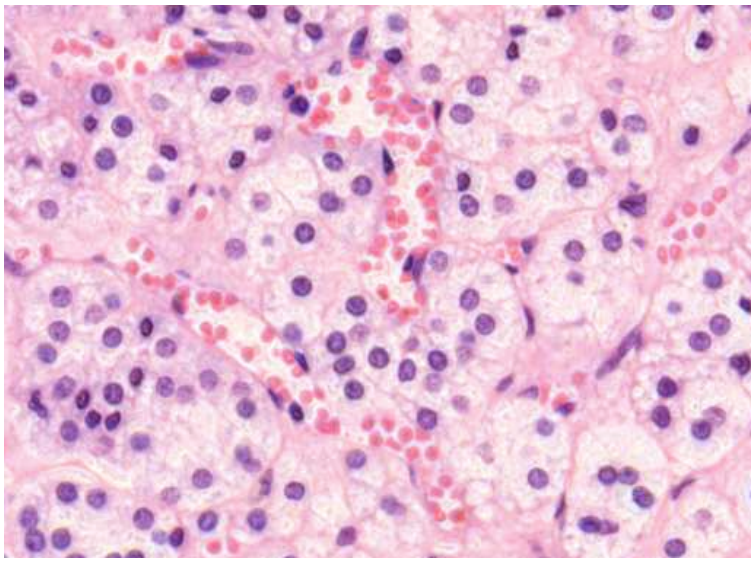
- Uregelmæssig formede karlumen.
- Varierende diameter