
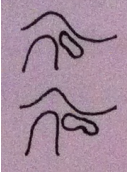




Kæbelidelser	Periartritis Art. Temp. Mand (synovitis)	Subluxatio disci ad. ant. art. temp. mand. (anterior displacering af discus med delvis normalisering)	Dislocatio disci ad. ant. art. temp. mand. acuta. < 4 mdr. Deviation til den afficerede side ved åbning	Dislocatio disci ad. ant. art. temp. mand. chronica. > 4 mdr.	Artrosi art. temp. mand. acuta/ Incipiens (aktiv artrose)	Artrosi art. temp. mand. (helende artrose)	Artrosi art. temp. mand. vetus (helet inaktiv artrose)	Subluxatio art. temp. mand. låsning af kæben ved høj gabning-selvreponering	Luxatio art. temp. mand. habitualis Tilbagevendende låsning af kæben – hjælp til reponering
Billede	Reversibel kapselømheden pga. inflammation i bløddelen men uden infektion	 Discus ligger foran kondylen og smutter på plads ved åbning	 Permanent anterior displacering af discus uden normalisering ➤ Akut ➤ Kronisk		 Slidigt i kæbeleddet – tidligere knæk og nedsat gabebevne. Inddeles i 3 faser: Acuta → helende → vetus (symptomerne aftager gradvist)			 Kondyl placeret foran tuberculums mest caudale punkt	Svære smerter under selve låsningen og moderate smerter efterfølgende
Ømheden (min grad 2) af kæbeled	+	+	+		+	+		+	
Funktions-smerter	+	+(ved ledlyd)	+(ved forceret gabning)		+	+	tidligere		
Hvilesmerter					+	tidligere	tidligere	+	
Knæk		+(reciprok) periodiske låsninger	Tidligere (men INGEN nuværende)		tidligere				
Nedsat gabebevne		Ingen	+(pludselig nedsat gabebevne) < 4 mdr. = akut > 4 mdr. = kronisk		+	+			
Radiologisk		Intet	+(nedsat translation af ledhovedet)		+(erosion)	+(erosion og sklerosering)	+(affladning og sklerosering)	+(øget translation af ledhovedet)	+(kondyl placeret langt foran tuberculum articulares mest caudale punkt)

Krepitation					+		
Øget Gabeevne				+ (gradvis siden knæk)		+ (> 60 mm)	
Ledsagende tyggemuskel ømhed					+		
Forløbet af tilstanden		Discus deformeres og forskydes længere anteriort + posteriore ligamenter forlænges → knæklyden flytter sig længere op i gabebevægelsen	Pludselig nedsat gabeevne - udvikles til kronisk tilstand når det er mere end 4 mdr. siden	De posteriore ligamenter strækkes og erstatter discus mellem kondylhovede og fossa → vil ofte udvikle sig til artrose			
Behandling	1. Information 2. Observation 3. RFS-skinne	1. Information og observation 2. RFS skinne og permanent okklusionsændring	1. Information og observation (+/- analgetika) 2. Varme + gabeøvelser 3. RFS-skinne	1. Information + observation 2. NSAID 3. RFS-skinne + varme 4. Gluko-kortikoid injection (kun for acuta)	Information Gabeøvelser		