

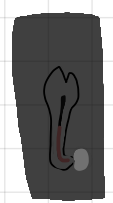ENDO-VEJL : REVISION

Revis indikation → ortograd revision

- Opstået radiologiske, periapikale forandringer
- Radiolucens periapikal er blevet større efter behandling
- Periapikal radiolucens er uforandret + kliniske symptomer
- Der skal laves rodsift og apikaledel af rodfyldning er utæt eller kort

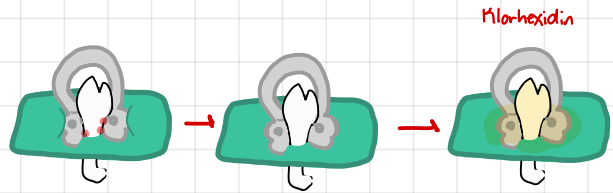
Verifikation af behandling

- Behandling ÷ givet heling apikalt eller Rodsift
- Røntgen
 - orto
 - Excentrisk



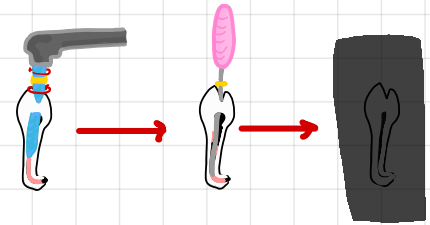
Aseptisk arbejdsfelt m. Kofferdam

- Kofferdam + Klorhexidin



Fjern gutta-percha

- ReciProc 26 + hedström håndtke anvendes
- Hvis krumning → blodgør m. guttasift

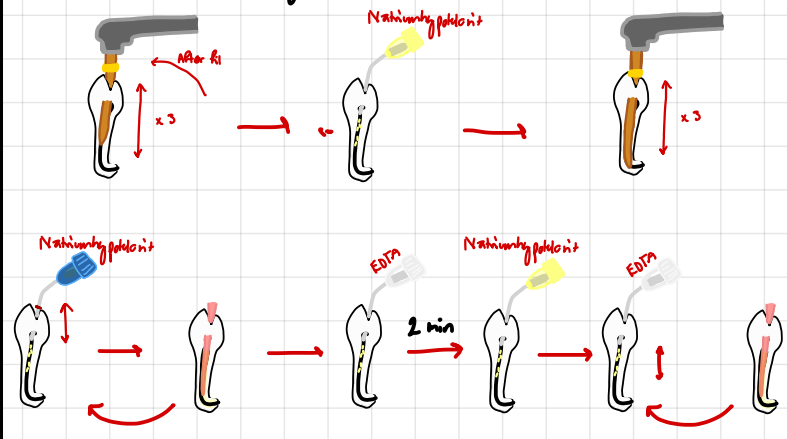


Kontroller gutta-percha fjernet

- Røntgen → periapikal

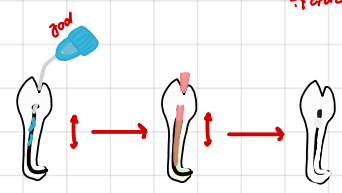
Mekanisk udrensning

- Kanal behandling som ved rodbehandling

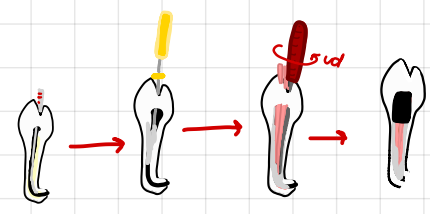


Jod-jodkalium-jodid 5% vandig opløsning

- EDTA → fjerner smearlag → 2 min
- Skylles væk m. natriumhypoklorit
- Aktiv skylt m. EDTA
- 1 mL jodopløsning i glubæger → engangs sprøjte → Aktiv skylt → Vat i 15 min → fjern



Rodfyldning



- evt mellemseance n. Cavit + Calciumhydroxid

Kontrol

- Røntgen

